1914

STANFORD UNIVERSITY LIBRARY
FEB 2 1924

Die Laparotomieen

an der Erlanger Universitäts-Frauenklinik

vom 1. April 1910 bis 1. April 1913.

Inaugural-Dissertation

zur

Erlangung der Doktorwürde

der

medizinischen Fakultät

der

K. B. Friedrich-Alexander-Universität Erlangen

vorgelegt

von

Ludwig Schoberer

aus Ingolstadt.

Tag der mündlichen Prüfung: 6. Mai 1914.

Ingolstadt.

C. Schröder'sche Buchdruckerei (L. Stadelmeier).

1914.

110

Gedruckt mit Genehmigung der medizinischen Fakultät:

Referent: Herr Professor Dr. Seitz.

Dekan: Herr Geheimrat Professor Dr. Penzoldt.

Noch vor einem Jahrhundert galt die Laparotomie als eines der gewagtesten Vorgehen. Der erste, der die Eröffnung der Bauchhöhle wagte, war Ephraim Mc Dowell in Kentucky im Jahre 1809. — Der erste, der in Deutschland laparotomierte war Langenbeck im Jahre 1813. In größeren Zwischenräumen folgten vereinzelnte Laparotomieen von verschiedenen, bis Koeberlé in Straßburg im Jahre 1863 systematisch zu operieren begann und unter 9 Operationen 4 Heilungen erzielte.

Der erste nun, der wegen Uteruscarcinom laparotomierte war Freund im Jahre 1878. Waren auch anfangs die Erfolge nicht so günstig, so konnte er doch schon im Jahre 1897 eine Mortalität von 20% nachweisen. Seit dieser Zeit ist die Laparotomie Gemeingut jedes Arztes geworden und gehört ganz sicher zu den unentbehrlichsten Hilfsmitteln der Gegenwart. Durch immer weitere Verbreitung der Laparotomie, durch Ausprobieren immer wieder neuer Methoden, dann vor allem aber durch die erhöhte peinlichste Anti- und Asepsis ist es gelungen, den anfangs hohen Prozentgehalt der Mortalität auf einen ganz niedrigen Grad herunterzudrücken, sodaß heute eine Eröffnung der Bauchhöhle zu einer ganz ungefährlichen Operation geworden ist.

Durch die Güte meines hochverehrten Lehrers, Herrn Professor Dr. Seitz, ist es mir erlaubt, die Laparotomieen zu behandeln, die vom 1. April 1910 bis zum 1. April 1913 in der Erlanger Universitätsfrauenklinik ausgeführt wurden. Im nachfolgenden werde ich näher auf sie eingehen.

Digitized by the Internet Archive
in 2026

https://archive.org/details/IA40154019_0033

Ca portionis.

1. Fall. 25. IV. F. M. 38 J. 4 normale Geburten. Beschwerden: Seit März ganz unregelmäßige Periode mit verschieden langen Blutungen; seit 9. März mit Eintritt der Blutungen intermittierend starke Hüft- und Kreuzschmerzen; Herzklopfen. Genitalbef.: Portio in einen knapp hühnereigroßen, abbröckelnden Tumor umgewandelt, der sich hauptsächlich auf d. rechte Scheidengewölbe ausbreitet. 27. IV. Totalexstirpation des Uterus nach Wertheim. — 28. Puls klein, 160. Digalen; — Kochsalzinfusion. 2. V. Eiterung der Bauchwunde, Incision, Entleerung. — Andauernd leichte Temperatur. 11. VI. Exitus an Herzschwäche. Erfolg: †.

2. Fall. 28. IV. S. M. 58 J. 4 normale Geburten. Beschwerden: Menopause seit d. 42. J. Vor einigen Tagen Abgang großer Mengen Blut aus der Scheide. Mattigkeit, Obstipation. Genitalbef.: An der Portio eine ca. 5 Markstück große, Gewebsfetzen absetzende, höckerige Stelle, leicht blutend, an der vorderen M. M. Lippe sitzend. — 4. V. Operation. Pfannenstielschnitt. Beim Fassen und Unterbinden d. Uterina versehentliches Abschneiden d. Ureter; Exstirpation des Uterus, Versorgung des abgeschnittenen Ureters. — 7. V. Nach Entfernen des Dauerkatheters erfolgt spontan Urin. — 25. V. Entlassung: Bauchwunde gut verheilt, Scheidenwunde geschlossen. Ausfluß; d. implantierte Ureter funktioniert tadellos. Erfolg: Gut.

3. Fall. 3. V. M. A. 27 J. 1. Abortus vor 7 Jahren. Beschwerden: Seit Februar fortwährende verschieden starke Blutungen; Abmagerung, Appetitlosigkeit, seit 8 Tagen Kreuzschmerzen. Genitalbef.: An der Portio eine blumenkohlartige ca. 5 Markstück große, zerklüftete, Gewebsstücke absetzende Geschwulst, die die ganze hintere M. M. Lippe einnimmt. — 7. V. Operation. Totalexstirpation o. Besonderheiten. — 8. V. Digalen. — 23. V. Entlassung (auf Wunsch). Wunde gut vernarbt, Scheidenstumpf gut verheilt, rechts leichte Druckempfindlichkeit. Erfolg: Nicht vollständig geheilt.

4. Fall. S. L. 35 J. 6 Geburten. Gravida m. IX. Beschwerden: Seit 3 Monaten alle 8—14 Tage mehrtägige Blutung; Mattigkeit, Kreuzschmerzen. Bef.: Portio in einen 5 Markstück großen, kraterförmigen, abbröckelnden Tumor umgewandelt, der auf die Scheidenwände übergreift; Tumor weit vorgeschritten; Totalexstirpation nicht mehr möglich, deshalb supravaginale Amputation. — Entlassung: 16. VII. Erfolg: Gebessert.

5. Fall 11. VII. G. M. 28 J. 5 Geburten. Beschwerden: Seit 5 Wochen, besonders aber seit 8 Tagen starkes Stechen, Schmerzen im Mastdarm, beständige Kreuzschmerzen, mäßigen Ausfluß, Mattigkeit, Gewichtsabnahme. Genitalbef.: An Stelle der Portio ein ca. 2 Markstück großer, höckeriger Krater, der rechts hinten bis in die Scheide herangeht. — 12. VII. Operation. Querschnitt. Nach Abtragung d. Adnexe l., Auslösung des rechten Ureters wird der linke Ureter aus umgebenden Ca-Massen ausgelöst und der obere Teil der Scheide mit Lig. sacrouterinum sin. tief abgetragen. R. Ovar bleibt zurück. — 22. VII. steht auf und befindet sich wohl. — 2. VII. Entlassung. Scheidenstumpf geheilt, rechts etwas verdickt. Pat. bef. sich wohl. Erfolg: Geheilt.

6. Fall. 24. VIII. L. B. 49 J. 8 Geburten. 2 Abortus v. 15 J. Beschwerden: Seit $^{8}/_{4}$ J. Menopause. Seit 8 Wochen nach Heben einer größeren Last, plötzlich starke, wenig intermittierende Blutungen; Cohabitation schmerzhaft, hernach Blutungen. Kreuzschmerzen und nach unten ziehende Schmerzen. Genitalbef.: Von Portio nichts erhalten; trichterförmige gegen Vagina ringförmig abgeschlossene Höhle; rechts kleines Intiltrat. — 26. VIII. Operation. Längsschnitt; Carcinom reicht rechts fast bis an die Beckenwand; beim Abschieben der Blase reißt diese ein; Lösung des Uterus und Totalexstirpation. — Dauerkatheter; wegen Cystitis Blasenspülungen. — 27. IX. Entlassung. Uretralwulst etwas gerötet, Cystitis, Scheidenstumpf gut verheilt; Blasenscheidenfistel ventilartig geschlossen; Bauchwunde gut verheilt. Erfolg: Gebessert.

7. Fall. 7. IX. G. M. 43 J. 5 Geburten. Beschwerden; Seit 1 Jahr unregelmäßige Blutungen, 2—8 Wochen aussetzend; vor 1 Woche starke Blutungen. Genitalbef.: An der vorderen M. M. Lippe ein blumenkohlartiges, stark blutendes Gewächs. — 9. IX. Operation: Fascienquerschnitt; bei Isolierung d. Gefäße reißen die Venen beiderseits ein, stärkere Blutung, Gefäßnaht Totalexstirpation des Uterus; nach geringen Temperaturen 8. X. Entlassung: Vagina blindsackförmig geschlossen; kein Exsudat, Becken frei. Erfolg: Geheilt.

8. Fall. 7. IX. D. M. 54 J. 10 Geburten. 2 Aborte. Im Wochenbett Fieber. Beschwerden: Seit 49. J. Menopause. Seit ca. 9—10 Wochen mäßige nur wenige Tage aussetzende Blutungen. Vor 8 u. 10 Tagen starke Blutungen. Genitalbef.: An der vorderen M. M. Lippe eine ca. walnußgroße höckerige, brüchige Geschwulst. — 10. IX. Operation: Längsschnitt bis an den Nabel; der hinten mit d. ganzen Ausdehnung d. Douglas verwachsene Uterus wie die Adnexe werden ohne Wertheim'sche Klammern — wegen übergroßer, hindernder Adipositas — exstirpiert, die Scheide unterhalb des Carcinoms mit der Scheere abgetragen. — 5. X. Entlassung: Bauchwunde gut verheilt, Scheidenstumpf gut geschlossen, Becken frei. Erfolg: Gut.

9. Fall. 14. IX. M. J. 40 J. 3 Geburten. Beschwerden: Starker Ausfluß, Abmagerung, allgemeine Schwäche; Ausbleiben der Regel im letzten Jahre und Wiederauftreten am 1. August 2 Tage lang. Genitalbef.: M. M. Lippe knollenartig verdickt, Uterus retroflektiert, anscheinend adhaerent; starke Blutung bei der Untersuchung. — 16. IX. Operation. Fascienquerschnitt: Typische Wertheim-Totalexstirpation mit Entfernung beider Ovarien und Adnexe. — 14. X. Entlassung: Scheidenstumpf gut verheilt, rechts eine Infiltration; keine Klagen. Erfolg: Geheilt.

10. Fall. 25. X. K. K. 35 J. 5 Geburten. Beschwerden: Seit Frühjahr unregelmäßige Blutungen, Abgang von faustgroßen Blutklumpen; seit 3 Wochen beständige Blutung, im ganzen Unterleib stechende Schmerzen, Abmagerung. Genitalbef.: Portio in ein kraterförmiges, höckeriges, leicht abbröckelndes und blutendes Geschwür verwandelt. — 27. X. Operation: Längsschnitt, wegen allseitiger fester Adhaerenzen Totalexstirpation. — Leichtes Erbrechen. — 9. XI. P. liegt naß. Ureterfistel — Blasenspülung. — 25. XI. Entlassung. Durch die Fistel geht nur wenig Urin ab. Kein Stumpfexsudat. Erfolg: Mit Ureterfistel entlassen. (11. 7. 1911 †).

11. Fall. W. A. 40 J. 10 Geburten. Gravida m. VII. Beschwerden: Vor einer Woche starke Blutung mit Abgang von Gewebsfetzen; Ausfluß; Schmerzen beim Wasserlassen; Bef.: Portio in einen großen höckerigen Tumor verwandelt, Gewebsteile ablösbar, auf die hintere M. M. Lippe übergreifend; 25. XI.: Op. Uterus etwas verwachsen, Lösung und Totalexstirpation; Enlassung 24. XII. Erfolg: Geheilt.

12. Fall. 7. XII. B. A. 52 J. 5 Geburten. Beschwerden: Seit 5 Wochen Schmerzen im Unterleib bes. links; Stuhl hart; Cenitalbef.: Im linken Hypogastrium ein faustgroßer der l. Darmbeinschaufel aufsitzender schlecht verschieblicher Tumor; Portio uteri atrophisch, hintere M. M. Lippe zerklüftet, abbröckelnd. 13. XII. Operation: Längsschnitt. Beim Versuch eine Drüse aus dem linkssitzenden Paket herauszunehmen, platzte diese; wegen inniger Verwachsung mit der V. iliaca Entleerung und Naht; Abtragung d. Vagina; Exstirpation des Uterus; wegen inniger Verwachsung der Geschwulst mit V. und A. iliaca auf der linken Seite, Entleerung des wässrigen Inhalts; Tamponade des Douglas. — Nach stark wechselnden Temperaturen Klage über starke Schmerzen ohne obj. Befund. — 8. V. Resistenz in der r. Seite, Punktion von 25 cm eiweißhaltiger Flüssigkeit. Nachdem am 16. V. die Resistenz wieder gestiegen war, wird durch Incision eine Höhle entleert; nun eine Resistenz auf der rechten Seite, die mit der vagina kommuniziert; 20. V. Puls sehr schwach. Exitus. Erfolg: †.

13. Fall. 10. XII. R. Fr. 66. J. 3 Geburten, 1 Totgeburt. Beschwerden: Seit dem 45. J. Menopause. Seit September Ausfluß und unregelmäßige Blutungen; Genitalbef.: Portio in einen hühnerei-

großen, höckerigen, abbröckelnden Tumor verwandelt. 14. XII. Operation: Längsschnitt, Abtragung d. Scheide ohne Wertheim'sche Klammern wegen des störenden Fettansatzes und Totalexstirpation. 2. I. Pat. steht auf. 14. I. Entlassung: Wohlbefinden. Erfolg: Geheilt.

14. Fall. 15. XII. L. B. 47 J. 1 Geburt. Beschwerden: Seit September unregelmäßige intermenstruelle Blutungen mit Abgang von Bröckeln; Verstärkung seit Anfang Dezember mit üblem Geruch; Schmerzen im Kreuz. Genitalbef.: Portio in einen höckerigen, zerklüfteten, leicht blutenden und abbröckelnden Tumor umgewandelt, der hauptsächlich der hintere M. M. Lippe ergriffen hat und sich in die Cervix fortsetzt. 19. XII. Operation: Längsschnitt; nach Lösung der uterinen und ovarialen Adhaesionen nach hinten Totalexstirpation nach Wertheim. — 4. I. Cystitis — Spülungen. — 27. I. Wohlbefinden. — 16. II. Entlassung: Wunde gut verheilt, Stumpf frei beweglich, kein Exsudat.

15. Fall. 28. XII. S. A. 34 J. 2 Geburten. Beschwerden: Seit 7 Jahren Ausfluß, in den letzten 5 Wochen blutig, wenig Schmerzen. Genitalbef.: Portio 1½ cm lang, verdickt, höckerig; links Parametrium sowie lig. sacro-uterinum etwas verdickt. 3. I. 1911. Operation: Längsschnitt, Abtragen der l. Adnexe, rechtes Ovar bleibt zurück; Totalexstirpation nach Wertheim. — 13. I. P. liegt naß. Dauerkatheter; vaginale Untersuchung ergibt kurz vor dem Scheidestumpf ein fast für 1 Finger durchgängiges Loch. Arg. nitr. Tampons. — 15. I. P. liegt trocken. — 23. II. P. steht auf. — 4. III. Entlassung: erbsengroße Fistel; rechts am Scheidenstumpf eine Resistenz, links Scheidenstumpf frei und beweglich. Erfolg: Blasenscheidenfistel — zur Operation wiederbestellt.

16. Fall. 7. II. 1911. B. M. 54 J. 9 Geburten. Beschwerden: Seit Oktober Schmerzen im Unterleib, ziemlich starker fleischwasserähnlicher Ausfluß, seit 4 Jahren Menopause. Genitalbef.: Statt Portio ein kraterförmiges Geschwür von 5 Markstück Größe, das allseitig auf die Scheidenwand übergeht. — 13. II. Operation: Längsschnitt; beim Zug am Uterus reißt das Carcinom vorne ein, hierauf Abtragung des Uterus ohne Wertheim'sche Klammern tief unten; Entfernung einer kirschgroßen linksseitigen Drüse an der Iliaca. Nach der Operation Kochsalzinfusion; im Laufe des Tages 9 maliges Erbrechen; auf mehrmalige Einläufe nur wenig Stuhl; Kampfer. — 16. II. Auf Einlauf kein Stuhl, Puls klein; Pat. benommen; Exitus. Erfolg: †

17. Fall. 9. II. K. E. 41 J. 2 Geburten. Beschwerden: Seit 1 Jahr Abgang von Blut von fleischwasserähnlicher Farbe, seit Ende der letzten Periode am 20. I. starke Blutung mit Abgang von gestocktem Blut. Genitalbef.: Portio zerklüftet, hintere M. M. Lippe sehr rauh. Im Cervicalkanal Rauhigkeit z. f., Corpus uteri gänseeigroß. — 10. II. Operation: Längsschnitt, nach Auslösung der ziemlich fest

verwachsenen Ureteren Durchtrennung der Scheide nach Anlegung der Winkelklammern. Entfernung beider Ovarien. — 28. II. Entlassung: Wunde gut verheilt, Scheidenstumpf infiltriert. Erfolg: Geheilt.

18. Fall. 23. III. E. M. 62 J. 1 Geburt. Beschwerden: Seit Dezember 1910 zeitweise wechselnd starke brennende Schmerzen in der rechten Seite und im Rücken; seit 14 Tagen Ausfluß; seit dem 47 Jahr in Menopause. Genitalbef.: Statt Portio eine kraterförmige Vertiefung von 1 Markstückgröße stark zerfetzt, leicht blutend, mit der hinteren Scheidenwand ziemlich fest verwachsen; Corpus retroflektiert, nicht beweglich. — 25. III. Operation: Längsschnitt: Uterus wie die beiden Ovarien in bindegewebige Adhaesionen fixiert: Durchtrennung der Vagina ohne Anlegung der Wertheim'schen Klammern. Digalen-Campher. — 1. IV. Links hinten Dämpfung und Rasseln; Blasenscheidenfistel. — 6. IV. Exitus. Erfolg: †. (Oedem beider Unterlappen, Peritonitis.)

19. Fall. 24. III. Z. K. 59 J. 5 Geburten. Beschwerden: Seit Oktober 1910 gelblichen Ausfluß, keine Schmerzen. Seit 10 Jahren Menopause. Genitalbef.: Statt Portio ein ca. 1 Markstück großes, ulceriertes Geschwür, leicht blutend, auf die hintere mit Knötchen besetzte Scheidenwand übergehend. — 29. III. Operation: Längsschnitt; Totalexstirpation nach Wertheim nach vorheriger circulärer Umschneidung der Vagina unterhalb des Carcinoms. — 31. III. Eröffnung der Wunde und Eiterentleerung. Trotzdem sich eine Blasenbauchfistel und später noch eine Rektovaginalfistel gebildet hatte, verläßt Patientin am 8. IV. trotz allen Abratens ungebessert die Klinik.

20. Fall. 28. III. F. K. 48 J. 8 Geburten, 2 Abgänge. Beschwerden: Am 9. III. 2 Tage nach Beendigung der Periode sehr starke 5tägige Blutung; seit 13. III. Brennen beim Wasserlassen. Genitalbef.: Statt Hintermuttermundslippe blumenkohlartiges ca. 3 Markstück großes ulceriertes Geschwür; corpus nicht zu tasten. — 29. III. Operation: Längsschnitt; Totalexstirpation nach Wertheim mit Entfernung beider Tuben und Ovarien. — 21. IV. Entlassung: Wunde vollkommen vernarbt, Scheidenstumpf vernarbt, frei beweglich, nirgends Resistenz oder Druckempfindlichkeit. Erfolg: geheilt.

21. Fall. 15. IV. H. R. 54 J. 9 Geburten (2 Zangen), 4 Totgeburten. Beschwerden: Seit 2 Jahren Schmerzen im Leib; seit einer Gallensteinoperation im Jahre 1907 Bauchbruch mit ständigen Schmerzen. Seit einem Jahr blutig wässriger Ausfluß. Genitalbef.: Portio stark zerklüftet, corpus etwas vergrößert, derb, gut beweglich; am M. M. eine ca. 1 Markstück große ulcerierte Stelle. — 18. IV. Operation: Abschieben der mit der Blase verwachsenen Cervix; Abtragung der Scheide weit im Gesunden ohne Wertheim'sche Klammern und Exstirpation. Nach rasch steigender Pulszahl, häufigem Erbrechen und zunehmender Spannung des Leibes tritt am 24. IV. Exitus ein (paralyt. Ileus).

22. Fall. 15. V. W. M. 40 J. 2 Geburten. Beschwerden: Seit ca. 5 Monaten fast beständige Blutungen mit Unterbrechungen von ½—14 Tagen, wechselnd stark; zeitweise geringe Schmerzen im Unterleib; starke Abmagerung; es besteht das Gefühl als wollte etwas zur Scheide hinausdrücken. Genitalbef.: Uterus retroflektiert, wenig vergrößert; Portio zerklüftet, verhärtet; leicht verdickt, leicht abbröckelnd. — 18. Operation: Längsschnitt; Typische Exstirpation des Uterus nach Wertheim mit Entfernung beider Ovarien; beim Beschneiden der Scheide Verletzung des Rektums und sorgfältige Vernähung. — 21 V. Schüttelfrost. — 23. V. Cystitis, Urin dick eiterig. — 27. V. Spaltung der Wunde und Entleerung eitrig seröser Flüßigkeit. — 11. VII. Entlassung: Urin nahezu klar, Wunde granuliert gut, keine Resistenz im Becken, Befinden gut. Erfolg: Geheilt.

23. Fall. 17. V. W. B. 46 J. 11 Geburten. Beschwerden: Seit ca. 18 Wochen mittelstarke, ständige Blutungen: Keine Schmerzen. Genitalbef.: Portio stark vergrößert, an der hinteren Lippe ein ca. walnußgroßer Tumor von rauher Oberfläche, stark blutend; Uterus retroflektiert, etwas vergrößert, beweglich. — 18. V. Operation: Längsschnitt; Typische Totalexstirpation des Ca mit Entfernung beider Adnexe. — 20. V. Starke Sekretion durch den Verband; nach Abnehmen des Verbandes werden Dünndarmschlingen in der Wunde sichtbar. — 22. V. Laparotomie: Wunde in einer Länge von ca. 8 cm auseinandergewichen; durch Pressen treten mehrere gelblich belegte Dünndarmschlingen hervor, leicht injiciert; Reponierung. — 29. V. Nachdem die Patientin die ganze Nacht geschlafen, tritt morgens 4½ unter plötzlichem Collaps trots 3 Spritzen Campfer Exitus ein. (Embolie d. Art. pulm.)

24. Fall. 6. VII. D. J. 36. J. 1 Geburt. Beschwerden: 8 Tage nach Erkältung schneidende und ziehende Schmerzen in beiden Unterleibsseiten; keine Menstruationsstörung; seit 14 Tagen wässriger, etwas blutiger Ausfluß. Genitalbef.: An der Portio ein über walnußgroßer, blumenkohlartiger, leicht blutender Tumor. — 10. VII. Operation: Längsschnitt; Lösung der fixierten Blase und beider Ureteren aus dem Ca; linkes Ovar wird entfernt, rechtes wird zurückgelassen; Abtragung in Wertheim'schen Klammern. Collaps-Campher; Cystitis. — 29. VII. Entlassung: Bauchwand per primam geheilt, Scheidennarbe gut verheilt. Erfolg: Geheilt.

25. Fall. 17. VIII. R. K. 33 J. 1 Geburt. Beschwerden: Stärkere Blutungen vor 6 Wochen 5—6 Tage lang; nach 6tägiger Pause Wiederauftreten der Blutung, die stark bis heute andauerte. Genitalbef.: An der Portio ein walnußgroßer, höckeriger Tumor, leicht blutend; Uterus wenig vergrößert, beweglich. — 19. VIII. Operation: Längsschnitt; Beide Adnexe in wurstförmige, 2 fingerdicke Tumoren verwandelt, mit der Hinterwand des Uterus und der Beckenwand stark

verwachsen; beide Parametrien entzündet; Abtragung des Uterus im Gesunden mit Adnexen. — 9. IX. Entlassung: effugit.

26. Fall. 19. VIII. D. K. 44 J. 5 Geburten. Beschwerden: Seit 2 Monaten dauernd Blutung zuerst schwach, dann stark; seit 17. VIII. Schmerzen im Leib; Gewichtsabnahme. Genitalbef.: An der Portio ein klein apfelgroßer, blumenkohlförmiger Tumor, leicht blutend. — 22. VIII. Operation: Typische Totalexstirpation nach Wertheim. — 15. IX. Entlassung: Wunde gut verheilt; Scheidenstumpf beweglich, nirgends Exsudat. Erfolg: Geheilt.

27. Fall. 6. IX. B. B. 46 J. 3 Geburten, 1 Totgeburt. Beschwerden: Seit Januar wässriger übelriechender Ausfluß. Genitalbef.: Die ganze Scheide von einem faustgroßen, zerklüfteten blutenden und jauchigen Tumor ausgefüllt, der Gewebsbröckel absetzt und von der hinteren M. M. Lippe ausgeht; vordere Lippe unverändert; Uterus beweglich. — 8. IX. Operation: Längsschnitt und erweiterte Totalexstirpation des Uterus mit Entfernung einer kirschgroßen und mehrerer kleiner Drüsen rechts und links. — 13. IX. Scheide trichterförmig, Scheidennarbe gut verheilt, keine Resistenz z f., Bauchwunde gut verheilt, an einer Stelle noch granulierend. — 14. X. Entlassung. Erfolg: Geheilt.

28. Fall. 11. IX. S. Ch. 43 J. 2 Geburten. Beschwerden: Seit 5 Wochen starken wässrigen Ausfluß, keine Schmerzen; seit 5 Wochen Gewichtsabnahme. Genitalbef.: In die Scheide ragt eine zerklüftete, bewegliche, walnußgroße, abbröckelnde, leicht blutende Maße, welche in die Portio übergeht. Uterus beweglich faustgroß. — 13. IX. Operation: Längsschnitt; Carcinom gut beweglich; Entfernung einer rechts- und einer linksseitigen Drüse; Totalexstirpation nach Wertheim. — 11. X Entlassung: Bauchwunde per priman geheilt; Vagina trichterförmig, Scheidennarbe gut verheilt, keine Resistenz zu fühlen. Erfolg: Geheilt.

29. Fall. 27. X. B K. 55 J. 3 Geburten, 1 Frühgeburt. Beschwerden: Seit 1/4 Jahr weißer Ausfluß; seit 4 Wochen Blutungen, nie besonders stark. Genitalbef.: An der Portio ein blumenkohlförmiger, bröckliger, leicht blutender Tumor, der auf der linken Seite mit der Scheidenwand verwachsen ist. Uterus noch etwas beweglich — 30. X. Operation: Längsschnitt; erweiterte Totalexstirpation des Uterus nach Wertheim. Kochsalzinfusion. Nach mehrmalig wiederholten erfolglosen Einläufen tritt unter zunehmender Spannung des Leibes trotz Campfer am 2. XI. Exitus ein. Erfolg: †.

30. Fall. 31. X. St. E. 49 J. 10 Geburten (1 Totgeburt und 1 Zange). Beschwerden: Gelblicher Ausfluß seit Mitte Sommer; Schmerzgefühl im Leibe; seit Frühjahr Menopause; vor 8 Tagen plötzlich leichte Blutung. Genitalbef.: Portio verdickt hintere M M Lippe rauh, zerklüftet, leicht blutend; corpus etwas vergrößert. 2. XI. Operation:

Längsschnitt; Totalexstirpation ohne Besonderheiten; Kochsalzinfusion 18. XI. Entlassung: Scheidennarbe und Bauchwunde fest verheilt, kein Exsudat z. f. Erfolg: Geheilt.

31. Fall 28. XI. Z. M. 60 J. 6 Geburten. Beschwerden: Seit 3 Jahren Menopause; Oktober 14tägige Blutung; 14 Tage Pause; Seit Anfang November ständig, wechselnd starke Blutungen, keine Schmerzen. Genitalbef.: Portio groß, höckerig an Stelle des M. M ein zerfallendes Geschwür, leicht blutend. 1. XII. Operation: Längsschnitt; Totalexstirpation in gewöhnlicher Weise; Entfernung einer kleinen linksseitigen Drüse. — 8. I. Erbrechen faekulenter Massen, Leib gespannt; auf Einlauf Stuhl u. flatus. — 10. I. Pat. ist sehr schwach, Leib aufgetrieben; Exitus. (Umschriebene jauchig. fibr. Peritonis)

32. Fall. 14. XII. H. M. 33 J. 3 Geburten. Beschwerden: Seit 10 Wochen starke Blutungen bis heute mit Abgang kleiner bröckeliger Teile. Genitalbef.: An Stelle des Portio ein 3 Markstück großes zerfallendes Geschwür, das sich nach rechts auf die Scheidenwand fortsetzt; corpus uteri normal groß, beweglich; im rechten oberen Scheidengewölbe eine ca. bohnengroße Resistenz zu fühlen. — 16. XII. Operation: Längsschnitt; erweiterte Totalexstirpation mit Zurücklassung des linken Ovars. Entfernung des rechten Ovars; vorübergehende Cystitis. — 17. I. Entlassung: Scheidennarbe fest, höckerig, kein Stumpfexsudat zu fühlen, Bauchwunde p. p. geheilt; rechts in der Beckenwand eine walnußgroße Resistenz; an der Scheidennarbe eine ca haselnußgroße pendelnde Resistenz. Erfolg: Geheilt.

33. Fall. 3. I. 12. L. M. 44. J. 6 Geburten, 1 Abgang. Beschwerden: Oktober 1910 Partus, nach 9 Wochen 2 mal regelmäßig Periode, dann alle 14 Tage wiederkehrende Blutung: beständige Blutung seit 9 Monaten, manchmal 8 Tage Pause; beim Coitus Blutabgang. Anschwellung des Leibes in letzter Zeit. Genitalbef.: An Stelle der Portio ein ca. 5 Markstück großes, stark zerklüftetes, zerfallendes, stark blutendes Geschwür, abbröckelnd; corpus uteri etwas vergrößert, frei beweglich. — 5. I. Operation: Längsschnitt; Totalexstirpation nach Wertheim mit Entfernung beider Ovarien; Entfernung einer rechtsseitigen Drüse. — 24. I. Entlassung: Bauchwunde per primam geheilt, Scheide trichterförmig, Scheidennarbe gut verheilt, kein Stumpfexsudat. Erfolg: Geheilt.

34. Fall. 17. I. E. Ch. 42 J. 1 Geburt. Beschwerden: Unregelmäßige Periode alle 1 4 Wochen sehr stark; im November 4 Wochen lange Blutung; keine Beschwerden. Genitalbef.: Portio groß, derb, leicht blutend; hintere M. M. Lippe zerklüftet; im hinteren Scheidengewölbe und links in der Scheidenschleimhaut einzelne derbe Knoten z. f., corpus nicht vergrößert. — 22. I. Operation: Totalexstirpation nach Wertheim; Entfernung einer linksseitigen Drüse. — 6. III. Entlassung: Scheide trichterförmig, Scheidennaht gut verheilt,

kein Stumpfexsudat, Bauchnarbe fest verheilt, an einzelnen Stellen noch granulierend, keine Beschwerden. Erfolg: Geheilt.

35. Fall. 27. I. S. S. 40 Jahre. 7 Geburten. Beschwerden: Seit 2 Jahren Abgang von Blut beim Coitus; rosa-weißlicher Ausfluß; seit 1/4 Jahr Blutung bis heute; im letzten Jahr Stuhlbeschwerden. Genitalbefund: An Stelle der Portio ein ca. klein handtellergroßes, zerfallendes Geschwür; Corpus etwas vergrößert, beweglich. — 27. I. Operation: Längsschnitt; Totalexstirpation; Ca reißt in der vorderen Scheidenwand ein, die Scheidenwand wird tief unten abgetragen; Entfernung einer rechtsseitigen walnußgroßen, harten Drüse an der Kreuzungsstelle der beiden Iliacae; auf der linken Seite 3 kleinere, die ebenfalls entfernt werden. — Kochsalzinfusion. — 30. I. Eiterentleerung aus der Wunde. — 16. II. Cystitis. — 14. III. Entlassung: Bauchwunde fest geschlossen, Scheidennarbe ziemlich verheilt, glatt, am Scheidengewölbe keine Resistenz; keine Blasenbeschwerden. — Erfolg: Geheilt.

36. Fall. 20. II. M. J. 41 J. 3 Geburten. Beschwerden: Seit mehreren Jahren verstärkte Blutungen; die letzte fast 14 Tage lang; Kreuzschmerzen; wenn keine Blutung dann wässriger Ausfluß. Genitalbef.: Portio derb und rauh; rechts ein kleiner Knoten, auf beiden Lippen blutige Erosionen; corpus vergrößert, beweglich. — 23. II. Operation: Längsschnitt; beide Tuben fingerdick, mit den Ovarien hinten im Douglas fixiert, Rectum an die hintere Uteruswand angewachsen; Totalexstirpation mit Entfernung beider Ovarien. — Campher. — 26. II. Mehrmals Erbrechen, Puls klein — Exitus (Sepsis).

37. Fall. 29. III. S. M. 38 J. 16 Geburten (1 Totgeburt). Beschwerden: 10. Dezember Geburt; 14 Tage vor der Entbindung bis jetzt Ausfluß. 8 Wochen nach der Entbindung Auftreten der Blutung, die nur mit Unterbrechung von 1—8 Tagen bis heute andauert; Kopfschmerzen. Genitalbef.: An der Portio ein blumenkohlartiger, über handtellergroßer, leicht abbröckelnder Tumor; corpus vergrößert. — 30. III. Operation: Längsschnitt; Einreißen des Carcinoms; Entfernung von 2 Inguinaldrüsen links. Entfernung beider Ovarien. Erbrechen — Ureterfistel. — 13. V. Entlassung; Bauchwunde fest vernarbt, Scheidennarbe glatt vernarbt, kein Stumpfexsudat; Patientin liegt trocken.

38. Fall. 2. V. W. B. 48 J. 2 Geburten, 2 Abgänge. Beschwerden: Seit 10. April beständig Blutungen, sehr stark, mit Abgang fasriger Stücke; Gewichtsabnahme. Genitalbef: Portio sehr dick; die vordere M. M. Lippe rauh, teigig, schwürig. — 3. V. Operation: Längsschnitt: Totalexstirpation mit Anlegung der Wertheim'schen Klammern; nach der Operation Collaps—Campher. — 11. VI. Entlassung. An der hinteren Scheidenwand einige Granulationen; kein Stumpfexsudat; Bauchwunde stark vernarbt. — Erfolg: Geheilt.

39. Fall. 30. V. M. A. 39. J. 1 Geburt. Beschwerden: 2 Tage nach Beendigung der Regel am 3. April Wiederauftreten der

Blutung bis heute, abwechselnd stark; Gewichtsabnahme; Kopfschmerzen. Genitalbef.: Portio stark verdickt, vordere M. M. Lippe sehr breit, zerklüftet. Uterus gänseeigroß, beweglich; im Spekulum ein großes zerfallendes Geschwür, leicht blutend. — 1. VI. Operation: Längsschnitt: Totalexstirpation des Uterus und der Adnexe nach Wertheim; — vorübergehend Temperatursteigerung, Cystitis. — 15. VII. Entlassung. Scheidennarbe glatt verheilt, kein Exsudat, kein Recidiv; Bauchwunde per primam geheilt. Erfolg: Geheilt.

40. Fall. 30. V. 12. H. B. 49 J. ? Geburten. Genitalbef.: An der hinteren M. M. Lippe ein runder derber Tumor. Beschwerden: Seit 3 Wochen beständige Blutung; starke Anaemie. — 31. V. Operation: Lösung von Verwachsungen mit dem Darm; Blase fest carcinomatös mit der Scheide und der Cervix verwachsen; inoperabel; Entfernung der linken Adnexe. Erfolg: Ungeheilt.

41. Fall. 7. VI. E. K. 41 J. 5 Geburten. Beschwerden: Seit 3 Monaten eitriger Ausfluß; seit 3 Tagen Blutung; in letzter Zeit Rückenschmerzen, Mattigkeit. Genitalbef.: Statt Portio ein handtellergroßer, blumenkohlartiger Tumor, leicht blutend, ziemlich derb, verschieblich; einzelne Knoten auf der Scheidenwand. — 11. VI. Operation: Längsschnitt: Linkes Ovar hühnereigroß; Entfernung einer rechtsseitigen Drüse; Totalexstirpation nach Wertheim; — Kochsalzinfusion, Campher; Blasenbeschwerden. — 4. VII. Entlassung: Keine Blasenbeschwerden mehr; Scheide trichterförmig, an der Scheidennarbe einige kleine Granulationen; kein Stumpfexsudat; Bauchwunde linear vernarbt. Erfolg: Geheilt.

42. Fall. 24. VI. F. T. 42 J. 6 Geburten. Beschwerden: Seit Weihnachten ständig Ausfluß; seit 4 Wochen starke Obstipation und Schmerzen im Leib; seit 20. VI. beständig Blutung. Genitalbef.: Portio in einen handtellergroßen, derben Tumor verwandelt, höckerig, leicht blutend; an der hinteren Scheidenwand geht der Tumor auf die Scheide über; abbröckelnd, nach hinten fixiert. — 28. VI. Operation: Längsschnitt: Carcinom überall fest verwachsen kann nicht vollkommen ausgelöst werden; es bleiben Carcinommassen zurück; Abtragung der Scheide mit den Wertheim'schen Klammern. — Incontinentio urinae Kochsalzinfusion — Kampfer — Leib sehr gespannt — Puls sehr rasch — Exitus. Erfolg: † 1. VII.

43. Fall. 1. VII. D. A. 51 J. 7 Geburten. Beschwerden: Seit 10 Jahren in Menopause; vor 14 Tagen plötzliche Blutung, die auf Arznei stand. Genitalbef.: Portio kurz und breit, leicht blutend; an der vorderen M. M. Lippe ein 1 Markstück großes Ulcus, das auf die Scheide übergreift. — 3. IX. Entlassung: Wunde nahezu geschlossen, Scheidenstumpf gut beweglich, kein Exsudat. Erfolg: Geheilt.

44. Fall. 17. IX. S. K. 47 J. 5 Geburten. Beschwerden: Seit Ostern unregelmäßige Blutungen mit 1—20tägiger Pause; Schwindel-

anfälle; letzte Blutung 7. IX. nur ganz kurze Zeit, verbunden mit Ohnmachtsanfällen. Genitalbef.: Portio in einen 5 Markstück großen, höckrigen, leicht blutenden Tumor umgewandelt; Uterus nicht vergrößert, beweglich. — 21. IX. Operation: Längsschnitt: Abtragung des Uterus von der Scheide nach Anlegung der Wertheim'schen Klammern. — Harnverhaltung — Durchbruch eines Haematoms durch die Wunde — Cystitis — Blasenscheidenfistel. — 26. X. Entlassung: Wunde gut granulierend, noch nicht geschlossen; P. liegt trocken. Erfolg: Ungeheilt gegen Revers.

45. Fall. 15. X. K. B. 39 J. 3 Geburten. Beschwerden: Während des Jahres schon starke Blutungen mit nur 3—4 wöchentlicher Pause; vor 7 Wochen 3 wöchentliche Blutung, die nach einer kurzen Pause wieder einsetzte und bis heute anhält. Zeitweise Schmerzen im Unterleib. Genitalbef.: Hintere M. M. Lippe zerklüftet, corpus wenig vergrößert. — 19. X Operation: Längsschnitt: Totalexstirpation nach Wertheim. Cystitis. — 13. XI. Entlassung: Bauchwunde per primam geheilt, Scheidennarbe gut verheilt, etwas höckrig, kein Stumpfexsudat oder Recidiv zu fühlen. Erfolg: Geheilt.

46. Fall. 21. X. S. C. 46 J. 6 Geburten. Beschwerden: Seit 1 Jahr alle 3 Wochen starke Blutungen; gegenwärtig Blutung seit 4 Wochen. Genitalbef.: Hintere M. M. Lippe stark zerklüftet, derb, bröcklig und leicht blutend, corpus vergrößert, beweglich. — 25. X. Operation: Längsschnitt: Totalexstirpation mit Entfernung einer Drüse rechts und einer links. — 19. XI. Entlassung: Scheidennarbe glatt verheilt, kein Stumpfexsudat zu fühlen. Erfolg: Geheilt.

47. Fall. 4. XI. K. A 53 J. 7 Geburten, 1 Abgang. Beschwerden: Seit 3 Monaten starke Blutungen, allgemeine Schwäche. Genitalbef.: Portio in einen blumenkohlähnlichen, derben und zerklüfteten Tumor verwandelt; corpus vergrößert, beweglich. — 11. XI. Operation: Längsschnitt: Totalexstirpation mit Adnexen nach Wertheim O B. — Haematom — Wiedereröffnung der Bauchwunde. — 24. XII. Entlassung: Scheidennarbe fest, höckrig, verheilt; kein Stumpfexsudat oder Recidiv z. f., Bauchwunde bis auf eine 2 cm lange schmale noch etwas sezernierende Stelle fest verheilt. Erfolg: Geheilt.

48. Fall. 18. XI. G. K. 52 J. 10 Geburten. Beschwerden: Seit 3 Wochen starke Blutung mit Abgang von Fetzen mit einer einmaligen Unterbrechung von 8 Tagen. Genitalbef: Portio in einen großen, derben, höckrigen Tumor verwandelt; hintere M. M. Lippe mit der Scheidenwand verwachsen; corpus wenig vergrößert, beweglich. — 22. XI. Operation: Längsschnitt: Totalexstirpation nach Wertheim mit Anlegung der Bumm'schen Klammern; Entfernung einer peritonealen und einer lumbalen Drüse links. — Cystitis. — 14. XII. Entlassung: Bauchwunde per primam geheilt, Scheidennarbe fest verheilt, noch granulierend; Cystitis gebessert. Erfolg: Geheilt.

49. Fall. 25. XI. A. C. 41 J. 5 Geburten. Beschwerden: Seit ½ Jahr gelblichen Ausfluß, vor der Periode manchmal blutig; manchmal Kreuzschmerzen, seit einigen Jahren häufig Kopfschmerzen. Genitalbef.: Portio stark vergrößert, höckrig derb, leicht blutend; corpus wenig vergrößert, beweglich. — 27. XI. Operation: Längsschnitt: Totalexstirpation mit Anlegung der Bumm'schen Klammern. Entfernung von 2 linksseitigen hypogastrischen Drüsen. — Cystitis. — 24. XII. Entlassung: Bauchwunde reaktionslos verheilt, Scheidennarbe fest verheilt. Erfolg: Geheilt.

50. Fall. 28. XI. A. K. 59 J. 8 Geburten, 1 Abgang. Beschwerden: Seit 6 Wochen schwache Blutungen; Mattigkeit, Schläfrigkeit, Abmagerung. Seit 15 Jahren in Menopause. Genitalbef.: Portio niedrig, leicht blutend; im Cervixkanal bröcklige Massen; corpus nicht sicher getastet; Parametrien beiderseits verkürzt und infiltriert. — 30. XI. Operation: Totalexstirpation mit Ausräumung der Parametrien. Anlegung der Bumm'schen Klammern. — 19. XII. Entlassung: Bauchwunde per primam geheilt, Scheidennarbe fest verheilt, kein Stumpfexsudat z. f. Erfolg: Geheilt.

51. Fall. 1. I. 1913. H. K. 45 J. 3 Geburten. Beschwerden: Vor 4 Wochen 5tägige sehr starke Blutung mit schneidenden Leib- und Kreuzschmerzen; Wasserlassen und Stuhl O B. Genitalbef.: Portio in einen handtellergroßen, zerklüfteten, wenig blutenden Tumor umgewandelt; Finger bricht in das Gewebe ein; der Tumor geht rechts seitlich nahezu in die Scheide über; corpus vergrößert, anteflektiert. — 6. I. Operation: Längsschnitt: Carcinom weit vorgeschritten; rechtes Parametrium carcinomatös infiltriert; beide Ureteren stark verwachsen; der rechte klein fingerdick dilatiert; Anlegung der Parametrien und Wertheim'schen Klammern und Entfernung alles carcinomatösen Gewebes. — 8. II. Entlassung: Scheidennarbe fest verheilt, kein Stumpfexsudat zu fühlen, Wunde geschlossen. Erfolg: Geheilt.

52. Fall. 5. II. Z. K. 49 J. 3 Geburten. Beschwerden: Seit 2½ Jahren in Menopause; seit gestern nach Heben einer größeren Last eine sehr starke Blutung bis heute; keine Schmerzen; seit ½ Jahr schon schwache Blutungen; geringe Blutung beim Coitus im Januar. Genitalbef.: Cervicalkanal bröcklig; Abgang von übelriechenden, blutigen Bröckeln bei der Untersuchung; corpus vergrößert. — 11. II. Operation: Längsschnitt; Totalexstirpation des Uterus mit beiden Adnexen nach Wertheim; Entfernung einer linksseitigen Drüse. — 13. II. Campher — Naßliegen Durchfälle. — 26. II. In der Tiefe der Wunde nekrotische Blasenwand; eitrige Sekretion durch die Scheide; Eiterung aus der Wunde. — 29. II. Fistel ganz klein, Urin geht unwillkürlich durch die Scheide ab. — 21. IV. Entlassung: Wunde granuliert gut, keine Temperaturerhöhung. Erfolg: Gebessert Auf Wunsch entlassen.

53. Fall. 15. II B. E. 42 J. 13 Geburten. Beschwerden: 6 Wochen nach der letzten Geburt im Juni 1912 8 Tage dauernde 2—3 wöchentliche Blutungen; Dezember ziemlich starke 4 wöchentliche Blutung, nach 8 Tagen wieder 8tägige Blutung; nach Ausschabung keine Blutung mehr; gelblicher Ausfluß; Wasserlassen o. B., Obstipation. Genitalbef.: Portio in einen ca. 3 Markstück großen blumenkohlartigen Tumor verwandelt, höckrig, leicht blutend, auf die hintere Scheidenwand übergreifend. — 19. II. Operation: Längsschnitt; Totalexstirpation des carcinomatösen Uterus mit beiden Tuben und Ovarien nach Anlegung der Wertheim'schen Klammern; Entfernung einer linksseitigen kleinen Drüse. — Cystitis. — 22. III. Entlassung: Scheidennarbe fest verheilt, kein Stumpfexsudat, kein Recidiv; Bauchwunde bis auf eine kleine sezernierende Stelle gut verheilt. Erfolg: Geheilt.

54. Fall. 22. II. M. W. 35 J. 2 Geburten. Beschwerden: Seit ½ Jahr übelriechenden Ausfluß; seit 4 Wochen stechende, reißende Schmerzen im Leib; Stuhl erschwert; leichte Abmagerung; geringe Blutung bei der Untersuchung. Genitalbef.: Portio in ein Handteller großes, blumenkohlartiges Gebilde verwandelt, bei Berührung leicht blutend; Abgang von Bröckeln; corpus wenig vergrößert, einzelne Knoten in der Vaginalwand. — 28. II. Operation: Längsschnitt; Ca reißt an einer Stelle etwas ein; Totalexstirpation nach Wertheim; Entfernung einer vergrößerten hypogastrischen Drüse rechts und links. — 19. II. Entlassung. Scheidennarbe fest verheilt, kein Stumpfexsudat, Bauchwunde an kleiner Stelle noch granulierend. — Erfolg: Geheilt.

Ca cervicis.

1. Fall. 4. IV. 1910. G. A. 49 J. 7 Geburten, 3 Totgeburten, 1 Abgang. Beschwerden: Menses seit 1 Jahr unregelmäßig, in letzter Zeit stärkere Blutungen; letzte Regel vor 2 Monaten. Genitalbef.: Hintere M. M. Lippe in eine ca. walnußgroße, höckerige Masse umgewandelt, vordere M. M. Lippe etwas verdickt. — Corpus uteri etwas vergrößert. — 7. IV. Operation: Fascienquerschnitt; Exstirpation nach Wertheim ohne Besonderheiten. Vorübergehende Eiterung der Bauchwunde und Temperaturerhöhung. — 21. V. Entlassung: Keine Eiterung, Wundhöhle mit Granulationen bedeckt. Erfolg: Gut.

2. Fall. 7. V. F. B. 54 J. 5 Geburten. Beschwerden: Seit 1 Jahr ganz unregelmäßige, intermittierende Blutungen, häufig wiederkehrende Schmerzen im Unterleib; seit ½ Jahr Ausfluß. Genitalbef.: Vordere M. M. Lippe in einen über hühnereigroßen Tumor verwandelt, hintere ebenfalls etwas verdickt; Neoplasma greift auf den Cervicalkanal

über. — 10. V. Operation: Längsschnitt; Totalexstirpation nach Wertheim; versehentliches Abschneiden des linken Ureter. — Versorgung des Ureters. — 11. V. Dauerkatheter. — 19. V. spontan Urin. — 24. V. geringe Wundeiterung. — 6. VI. Entlassung: Cystoskopisch; Blasenboden stark injiciert, einzelne weiße Belege; linke Uretereinmündung breit gezogen. Erfolg: Gut.

3. Fall. 29. VI. T. K. 70 J. 4 Geburten. Beschwerden: Menopause seit 47. Jahr. Vor 6 Tagen mittelstarke 3tägige Blutung; heute wieder Blutung. Genitalbef.: Portio kurz, dick, breite M. M. Lippen, vor allem hintere verdickt, von rauher Oberfläche, beweglich. Im Spekulum: Hintere M. M. Lippe himbeerrot verfärbt. — 3. VII. Operation: Fascienquerschnitt. Nach Freilegung beider mit dem Uterus verwachsenen Ureteren und Lösung der Blase mit der Scheere, Abklemmen mit Wertheim'schen Klammern und Totalexstirpation. — 22. P. liegt naß. — 23. VII. hinten oben in der Vagina eine ca. 1 Pfennig große Oeffnung. — 18. VIII. Entlassung: Scheidennarbe glatt, nicht druckempfindlich, kein Exsudat; an der vorderen Scheidenwand direkt unterhalb der Narbe, Fistel für 1 Finger durchgängig z. f. Erfolg: Gebessert.

4. Fall. 14. VII. V. M. 39 J. 8 Geburten. Beschwerden: Seit April beständig Schmerzen im Leib und Kreuz; seit 14 Tagen stärkere Schmerzen; weißer, manchmal blutiger Ausfluß seit einigen Monaten Gewichtsabnahme; vor einigen Tagen intermenstruelle Blutung mit Abgang bröckliger Massen. Genitalbef.: Portio von handtellergroßem Geschwür eingenommen, das auf die Scheide übergreift; in der Mitte nekrotische leicht abbröckelnde Massen; derbe Infiltration beider Parametrien. — 16. VII. Operation: Fascienquerschnitt; Uterus groß, unbeweglich; Ablösung der Blase und Ausschälung des rechten Ureter aus der Ca-Masse. Isolierung der Uterina unmöglich, prophylaktische Unterbindung der Hypogastrica. Wegen Adhaerenz des Carcinoms am Rektum und der Blase ist Auslösung nicht möglich; deshalb Schluß der Bauchhöhle. — 22. VII. Schwellung d. Labien, eitrige Bläschen an beiden Glutaeen. — 23. Spaltung der Wunde und Eiterentleerung. — 30. Spaltung der Fascie rechts, wenig Eiter. — 8. VIII. Großes auf der Beckenschaufel liegendes Exsudat. — Im Scheidenstumpf rechts großer Ca-Knoten. — 14. VIII. heftige Blutung aus der Vagina. — 16. VIII. Schüttelfrost. — 18. Apathie, Schmerzen im rechten Bein. — 21. VIII. Collaps. — 22. Exitus.

5. Fall. 18. VII. H. M. 41 J. 2 Geburten. Beschwerden: Seit 6 Wochen unregelmäßige Blutungen alle 8 14 Tage; starker Ausfluß, Mattigkeit. Genitalbef.: An Stelle d. Portio kraterförmiges, leicht abbröckelndes Geschwür; Parametrien leicht verdickt. — 21. VII. Operation: Fascienquerschnitt. Exstirpation nach Wertheim. — 22. VII. Puls frequens, parvus, Leib aufgetrieben. — 23. VII. Relaparotomie,

Puls 134. Zunehmender Meteorismus. Bei Eröffnung kein Exsudat, keine Veränderung. Versehentliches Eröffnen der vorher entleerten Blase, sofortige Naht derselben; Verkleinerung der Bauchwunde. — Kochsalzinfusion. — Exitus. Erfolg: †.

6. Fall. 28. VII. P. A. 44 J. 5 Geburten. Beschwerden: Anfang Juli 14tägige Blutung, seit 4 Tagen erneute starke Blutung. Genitalbef.: Cervicalkanal für 1 Finger durchgängig; an der vorderen Cervikalwand eine ca. taubeneigroße, höckerige, derbe, nicht abbröckelnde, in die vordere M. M. Lippe übergehende Geschwulst. Linkes Parametrium leicht verdickt. — 28. VII. Operation: Wegen Adipositas Längsschnitt in der Linea alba. Lösung des auf der linken Seite mit der Cervix verwachsenen Ureters, dann typische Wertheim'sche Exstirpation. — 1. VIII. P. befindet sich wohl. — 4. VIII. Geringe Cystitis. — 18. VIII. Entlassung: Wunde vernarbt, etwas verdickt; Scheidenstumpf vernarbt; kein Exsudat im Becken; geringe Cystitis. Erfolg: Geheilt.

7. Fall. 8. IX. G. M. 57 J. 2 Geburten. Beschwerden: Mäßige Blutungen seit Frühjahr, starke, andauernde Blutung seit 8 Tagen. Seit 24 Jahren Menopause. Genitalbef.: Portio verdickt, statt des Cervicalkanals Wundtrichter, mit bröckligem, leicht blutendem Gewebe ausgefüllt. Derbe, beiderseits bis an die Beckenwand gehende Infiltrationen des unteren Uterusabschnittes. — 13. IX. Operation: Längsschnitt. Uterus nicht verwachsen; beim Anfassen — Abbrechen der Cervix; das abgerissene Ca mit Faßzange gefaßt und mit der Scheere vom Vaginalgewebe abgetragen. — 27. IX. steht auf. — 11. X. Entlassung: Bauchwunde im untern Teil infiltriert, Scheide blindsackähnlich geschlossen, Scheidenstumpf infiltriert. Erfolg: Geheilt.

8. Fall. 29. IX. M. M. 56 J. 5 Geburten, 1 Abgang. Beschwerden: Seit 8 Jahren in Menopause. Im April und Juni Blutung, Wiederholung alle 3 Wochen; seit Samstag starke Blutung. Genitalbef.: Portio in einen höckerigen ca. 5 Markstück großen Tumor verwandelt; rechtes Parametrium verdickt. — 1. X. Operation: Probelap. Längsschnitt: Ca hinten mit Rektum verwachsen, Totalexstirpation nicht mehr möglich, deshalb Schluß der Bauchhöhle. — 12. X.—1. XI. Cystitis — Blasenspülungen. — 26. XI. Entlassung: Wohlbefinden, Bauchwunde gut verheilt. Erfolg: Ca inoperabile.

9. Fall. 27. X. M. A. 54 J. 6 Geburten. Beschwerden: Seit Frühjahr fleischwasserähnlichen, foetiden Ausfluß, nach 2jähriger Menopause seit Oktober stets unregelmäßige Blutungen. Genitalbef.: o. B. — 28. X. Operation. Fascienquerschnitt: Beim Hochziehen des Uterus reißt das Ca ab; Fassung des Stumpfes mit Kugelzange und Abtragung des Uterusstumpfes ohne Wertheim'sche Klammern. — Eiterung, Spaltung der Wunde und Eiterentleerung, $H_2 O_2$ Spülung. — Beckeninfiltration.

— 25. XII. Entlassung: Wunde gut verheilt, Scheide glatt vernarbt, nirgends Infiltrat. Erfolg: Geheilt.

10. Fall. 31. X. S. D. 43 J. 8 Geburten. Beschwerden: Seit Oktober 1910 starke atypische Blutungen, starker Ausfluß, Abmagerung, Abgang von Fleischbröckeln. Genitalbef.: Im hinteren Scheidengewölbe einige Knötchen; statt Portio ein höckeriges, leicht blutendes, abbröckelndes Geschwür. — 3. XI. Operation: Längsschnitt; Totalexstirpation nach Lösung feiner Verwachsungen unter Anlegung der Wertheim'schen Klammern. — 5. XI. Cystitis — Blasenspülung. — 3. XII. Entlassung: Scheidenstumpf gut verheilt, Wunde gut vernarbt, kein Exsudat. Erfolg: Geheilt.

11. Fall. 13. XI. G. M. 40 J. 5 Geburten. Beschwerden: Seit Oktober in den Unterleib ausstrahlende Kreuzschmerzen, seitdem auch verschieden starke Blutungen, mäßiger Ausfluß. Genitalbef.: M. M. und Cervicalkanal für 1 Finger geöffnet, Gewebsbröckel enthaltend; corpus etwas vergrößert. — 16. XI. Operation: Längsschnitt; Totalexstirpation nach Wertheim; beide Ovarien in hühnereigroße Cysten verwandelt; Punktion: seröse Flüssigkeit. — 24. XII. Entlassung: Bauchwunde geheilt, Scheidenstumpf gut verheilt, etwas höckerig. Erfolg: Geheilt.

12. Fall. 15. XI. N. R. 32 J. 3 Geburten. Beschwerden: Seit 15. August beständige Blutungen, Abgang von Klumpen Blut. Genitalbef.: Statt Portio großer, zerklüfteter, abbröckelnder, leicht blutender Tumor. — 17. XI. Operation: Längsschnitt; beim Absetzen der Scheide reißt der Ca ab und wird mit Scheere noch vollends abgetragen; Entfernung des linken Ovars. Cystitis-Spülung; Exsudat zwischen Scheidenstumpf und Rektum. 21. XII. Entlassung: Bauchwunde gut verheilt, Infiltration besteht in geringem Maße fort. Erfolg: Geheilt.

13. Fall. 19. XII. H. A. 46 J. 5 Geburten, 1 Abort. Beschwerden: Seit 3 Monaten ziehende Schmerzen vom Kreuz in die rechte Bauchseite, leichte Obstipation, seit 8 Tagen Fluor. Genitalbef.: Wenige Knötchen an der vorderen Scheidenwand; Portio in eine kraterförmige, zerklüftete, leicht blutende Höhle umgewandelt, abbröckelnd. — 22. XII. Operation: Längsschnitt; Lösung geringer Adhaerenzen mit dem Mastdarm, dann Totalexstirpation nach Wertheim. — 14. I. Entlassung: Wunde gut verheilt, kein Exsudat, keine Klagen. Erfolg: Geheilt.

14. Fall. 9. II. B. A. 46 J. 4 Geburten. Beschwerden: Seit Anfang Dezember ziemlich starke Blutungen alle 3—8 Tage 8 Tage lang, dazwischen weißgelblicher übelriechender Ausfluß; seit kurzem Abgang von kleinen fetzigen Klumpen; Kreuz- und Unterleibsschmerzen; Gewichtsabnahme. Genitalbef.: An Stelle des Portio ein kraterförmiges ca. 5 Markstück großes Geschwür, das nahe an die Scheide herangeht

und sehr brüchig ist. — 14. II. Operation: Längsschnitt; Abtragung der fingerdick geschwellten und im abdominalen Ende verklebten Tuben. Ureter und Blase mit den Ca-Massen verwachsen; bei der Lösung reißt die Blase erbsengroß ein und wird sofort genäht; Totalexstirpation des Uterus ohne Wertheim'sche Klammern. — Dauerkatheter — Cystitis, Borspülung. — 27. II. R. und l. Infiltration nahe an das Becken gehend, Incision. — 3. III. Wegen Vergrößerung der Resistenz an der linken Beckenschaufel Incision bis auf das Peritoneum und Eiterentleerung. Einreißen des Colon descendens. Temperaturerhöhungen. — 20. III. Um d. Rektum derbe Infiltration. — Nach Rückgang der Temperatur und bei allgemeinem Wohlbefinden 8. VI. Entlassung mit Kotfistel.

15. Fall. 27. III. S. K. 47 J. 10 Geburten. Beschwerden: Seit einigen Monaten unbedeutende und unregelmäßige Blutungen; die letzten Perioden 8—18 Tage lang, schmerzhaft; seit einigen Wochen Blutung post coitum. Genitalbef.: An Stelle der Portio ein 5 Markstück großes Geschwür, das allseitig auf die Vagina übergreift, abbröckelt und stark blutet. — 31. III. Operation: Längsschnitt. Beim Anziehen des Uterus reißt die Cervix ab; beim Abschieben der Blase reißt diese in 10 Pfennigstückgröße ein; sofortige Naht; Entfernung der Ca-Massen nach Möglichkeit; Entfernung beider Ovarien. — 12. VII. Entlassung: In der Blase ein von der Vagina aus für 1 Finger durchgängiges Loch; beide Parametrien infiltriert, links nahezu faustgroße Resistenz. Erfolg: Gebessert.

16. Fall. 2. X. W. M. 35 J. Gravida m. VI. 10 Geburten. Beschwerden: Seit längerer Zeit unregelmäßige Blutungen; seit einigen Tagen dauernde Blutung. Genitalbef.: Vordere M. M. Lippe sehr groß, rauh und derb; Uterus über kindskopfgroß; im Speculum an der vorderen M. M. Lippe eine walnußgroße Neubildung mit geschwüriger Oberfläche. — 4. V. Ausstoßung der Frucht. — 15. V. Operation: Längsschnitt; Gewebe stark hyperaemisch; Totalexstirpation des noch 2 faustgroßen, weichen Uterus; rechtes Ovar wird zurückgelassen. — 14. VI. Entlassung: Wunde bis auf eine schmale gut granulierende Stelle gut verschlossen; am Scheidenende eine höckerige Narbe. Erfolg: Geheilt.

17. Fall. 10. V. N. M. 42 J. 1 Geburt. Beschwerden: Seit 1/2 Jahr reißende Schmerzen im Kreuz. Starker, gelber Ausfluß; seit 3 Monaten starke Abmagerung, Müdigkeit, Mattigkeit. Genitalbef.: Statt Portio ein stark zerklüfteter ca. walnußgroßer Tumor, besonders an der Hinterlippe; im Speculum ein blumenkohlartiger rauher, blutender Tumor zu sehen. — 15. V. Operation: Längsschnitt links; Carcinom auf der linken Seite auf das Parametrium und lig. sacrouterinum übergegriffen. Linker Ureter auf Daumendicke erweitert ist unten in die Geschwulst eingewachsen. Resektion desselben; beim Versuch das Parametrium auszuschälen reißt das Carcinom ein. Entfernung alles carcinomatösen Gewebes; beim Abschieben Verletzen der Blase in

Markstück Größe, die sofort wieder geschlossen wird. Wegen Fehlens von gesundem Gewebe wird auch der Ureter nicht in die Blase eingepflanzt, sondern fest unterbunden. — 1. VIII. Fistel für Fingerkuppe eben durchgängig; beide Parametrien, besonders links derb infiltriert; Wunde bis auf einen schmalen granulierenden Streifen geheilt. Erfolg: Gebessert.

18. Fall. 10. V. K. M. 52 J. 16. Geburten. Beschwerden: Vor 3 Jahren vorübergehend ziehende Schmerzen im Unterleib. Vor 1½ Jahren wieder heftige Unterleibsschmerzen wiederum vorübergehend, Im Februar 1911 leichte ununterbrochene Blutung mit geringen Schmerzen im Kreuz und Unterleib. Genitalbef.: M. M. ein tiefer 2 Finger breiter Krater; corpus beweglich. — 12. V. Operation: Längsschnitt; Totalexstirpation des Uterus samt den Anhängen und beiden Ovarien unter Anlegung der Wertheim'schen Klammern. 24. V. Blasenfistel. — 31. V. Entlassung. Am Scheidenende eine glatte Narbe; Becken leer; Bauchwunde per primam geheilt; Patientin ist zeitweise etwas naß (Fistel). Erfolg: geheilt.

19. Fall. 12. V. F. K. 50 J. 11 Geburten. Beschwerden: Seit dem 45. Jahr in Menopause; seit 1½ Jahren wieder unregelmäßige Blutungen; seit 6 Wochen beständig und stark; leichte Gewichtsabnahme. Genitalbef.: Uterus wenig vergrößert, hintere M. M. Lippe stark verdickt und gerötet. 16. V. Operation: Längsschnitt; starker, störender Fettreichtum. Totalexstirpation mit beiden Ovarien. — 14. VI. Entlassung: Wunde bis auf eine kleine Stelle geschlossen, der übrige Teil der Narbe per primam geheilt am Scheidenende eine glatte Narbe. Erfolg: Geheilt.

20. Fall. 31. V. M. W. 32 J. 1 Totgeburt. Beschwerden: Seit ¼ Jahr Kreuzschmerzen, Schmerzen im Unterleib und den Beinen; unregelmäßige starke und beständige Blutungen, nach Ausschabung im März und Mai regelmäßig. Genitalbef.: Uterus faustgroß, verhärtet, Parametrien verdickt. — 1. VI. Operation: Linkes Ovar cystisch erweitert, rechtes sehr klein, beide Tuben leicht verdickt; auf der linken Seite geht das Carcinom bis an die Beckenwand heran. Beim Abtragen reißt der Tumor ein; Entfernung allen carcinomatösen Gewebes. Entfernung einer linksseitigen fast hühnereigroßen, einer rechtsseitigen über walnußgroßen Drüse. — 6. VIII. Entlassung: Patientin sehr blaß; Scheidennarbe gut verheilt, Bauchnarbe per primam geheilt; Urin trüb. Erfolg: Geheilt.

21. Fall. 12. VI. R. A. 65 J. 7 Geburten, 1 Abgang. Beschwerden: Seit dem 40. Jahr in Menopause; Mitte Mai plötzliche Blutung 1 Tag lang; seitdem blutigwässriger Ausfluß. Genitalbef.: M. M. Lippe, besonders die hintere sehr hart, Uterus schwer zu tasten. — 15. VI. Operation: Längsschnitt; Uterus reißt beim Anziehen hinten ein; Carcinom etwas auf die Scheide übergegangen. Resecierung

der Scheide unterhalb des erkrankten Gewebes und Totalexstirpation. — 17. VI. Puls unregelmäßig, Stuhl unwillkürlich. — 23. VI. Puls regelmäßig; Cystitis — plötzlicher Exitus an Herzschwäche.

22. Fall. 10. VII. S. M. 50 J. 3 Geburten. Beschwerden: Seit Oktober 1910 nur kurz unterbrochene, unregelmäßige Blutungen; Mattigkeit, keine Schmerzen. Genitalbef.: M. M. Lippe sehr verdickt, hart, leicht blutend, 5 Markstük groß. Uterus beweglich. — 14. VII. Operation: Längsschnitt; Typische erweiterte Totalexstirpation nach Wertheim; beide Ureteren ziemlich fest fixiert; scharfe Auslösung. Nach der Operation Kochsalzinfusion, Kampher. — Mehrmals Kampfer. Einläufe ohne Erfolg; Leib gespannt, Atmung beschleunigt. Puls frequent. Atmung beschleunigt. — 19. VII. Exitus (eitrige Peritonitis). Erfolg: †.

23. Fall. 24. VII. E. W. 61½ J. 2 Geburten. Beschwerden: Seit ¼ Jahr, anfangs starke, ununterbrochene Blutung; keine Schmerzen; seit 10 Jahren in Menopause. Genitalbef.: M. M. leicht blutend; Finger kommt in einen Krater; corpus etwas vergrößert, beweglich. — 25. VII. Operation: Längsschnitt; Ovarien klein, atrophisch; Lösung der Ureteren; Anlegung der Wertheim'schen Klammern und Durchtrennung der Scheide. Kochsalzinfusion. — 12. VIII. Entlassung: Bauchwunde per primam geheilt, Scheidennarbe gut verheilt. Erfolg: Geheilt.

24. Fall. 5. VIII. S. B. 44 J. 6 Geburten. Beschwerden: Seit 7 Wochen 14tägige Blutung, in den letzten Wochen beständig nur mit kleinen Unterbrechungen ziemlich stark; beim Gehen Schmerzen im Kreuz und im Leib. Genitalbef.: Portio sehr tief stehend; der Finger kommt in einen Trichter, der mit harten Knötchen besetzt ist und leicht blutet. Corpus vergrößert, retroflektiert, Aufrichtung sehr schmerzhaft. — 8. VIII. Operation: Beim Zug am Uterus reißt das Carcinom an der vorderen Wand der Cervix ein; Entfernung ohne Wertheim'sche Klammern. — Digalen — Kampher. — Starke Schwellung und Druckempfindlichkeit des Leibes, sämtliche Einläufe ohne Erfolg. — 19. VIII. Relaparotomie: Eröffnung in der alten Wunde. Verletzung der Blase und sofortige Naht; nach Entfernung des tief unten an der Vereinigung der Peritonealblätter sitzenden Hindernisses geht reichlich Blut ab. — Kochsalzspülung. — Täglich reichlich Stuhl. — 30. IX. Entlassung: Scheidennarbe fest, im Becken keine Resistenz; Bauchwunde geheilt; Patientin liegt trocken. Erfolg: Geheilt.

25. Fall. 15. XI. R. M. 41 J. 2 Geburten. Beschwerden: Seit 1 Jahr Stechen im Leib; seit 6–7 Wochen anhaltend leichte Blutungen; fleischwasserähnlicher Ausfluß; Schmerzen gering. Genitalbefund: M. M. Lippe leicht blutend. — 21. X. Operation: Längsschnitt; Totalexstirpation in gewöhnlicher Weise nach Wertheim. — 11. XI. Entlassung: Bauchwunde per primam geheilt; Scheidenwunde gut geheilt, keine Resistenz zu fühlen. Erfolg: Geheilt.

26. Fall. 15. XI. M. E. 44 J. 7 Geburten. Beschwerden: Ende Oktober letzte Regel; 2. November starke Blutung, die schwächer bis jetzt weiter dauert; in den letzten Monaten leichter, wässriger Ausfluß; geringe Blutung beim Coitus. Genitalbef.: M. M. kraterförmig, sehr derb, etwas höckrig, leicht blutend. 23. XI. Operation: Längsschnitt; Entfernung des Uterus nach Wertheim; beide Parametrien infiltriert; Entfernung einer bohnengroßen Drüse; Carcinom reißt beim Lösen ein. Ausräumung der Parametrien. — Kampher. — 29. XI Schüttelfrost. — 28. große Schwäche. 29. Atmung erschwert. Exitus. Erfolg: †.

27. Fall. 11. XII. S. M. 46 J. 5 Geburten, 2 Abgänge. Beschwerden: Vom Gesäß nach vorn und unten seit 14 Tagen ziemlich starke Schmerzen. Genitalbef.: Im hinteren Scheidengewölbe ein kirschgroßer, druckempfindlicher Knoten. Corpus gut gänseeigroß, sehr derb, beweglich. — 3. II. Operation: Fascienquerschnitt; Uterus faustgroß, auf der Oberfläche verschieden große Knoten, ebenso Ovar und uterines Ende der Tube, Tuben kleinfingerdick angeschwollen und abdominales Ende verschlossen (doppelseitige Pyosalpinx). Das ganze Rektum von Pfennig- bis Markstück großen Tumoren besetzt; im Douglas ein kirschkerngroßer Tumor, rechts am Blasenperitoneum Knoten; Totalexstirpation unmöglich; deshalb nur Entfernung der rechten Tube mit Ovar. — Kampher — auf 2maligen Einlauf kein Stuhl. Abdomen stark gespannt. — 5. II. Relaparotomie: Unter der Fascie ein großes Haematom; Entleerung einer großen Menge alten Blutes aus der Bauchhöhle; Darmschlingen stark injiciert. — Kampher, Kochsalzinfusion, Einläufe ohne Erfolg. — 6. II. rascher Verfall — Exitus. Erfolg: †.

28. Fall. 3. I. 1912 W. K. 46 J. 8 Geburten. Beschwerden: Seit 2 Jahren Menopause; in den letzten beiden Monaten ständig mäßiger Blutabgang; Schmerzen im Kreuz. Genitalbef.: An Stelle der Portio eine für 1 Finger durchgängige Zerfallshöhle mit derb infiltrierten Rändern; rechts Cervix mit der Beckenwand direkt verwachsen; corpus nicht vergrößert, kaum beweglich. — 8. I. Operation: Längsschnitt; Totalexstirpation nach Wertheim; nachträglich Excision eines Teils aus der Vagina; Entfernung einer kleinen Drüse rechts. — 13. I. Eröffnung der Wunde und Eiterentleerung. Patientin liegt naß. Dauerkatheter. — 17. II. Entlassung: Wunde fast ganz verheilt; im Becken keine Resistenz.

29. Fall. 26. II. L. S. 56 J. 11 Geburten, 2 Abgänge. Beschwerden: Vor 2 Jahren nach Heben eines Sackes eine verschieden stark, einige Wochen dauernde Blutung; 4 Monate Pause; seit Anfang 1911 beständig Blutung, schwach, seit 14 Tagen stark; seit letzter Zeit ziehende Schmerzen im Kreuz und Unterleib; incontinentia urinae. — Genitalbef.: An Stelle der Portio ein ca. 5 Markstück großes zerfallendes, abbröckelndes, auf das vordere Scheidengewölbe übergreifendes

Geschwür; vorderes und hinteres Scheidengewölbe infiltriert; corpus hinten fixiert, schwer beweglich. — 29. X. Operation: Längsschnitt; beim Fassen reißt der Uterus ab; Resektion eines carcinomatös entarteten Stückes aus der Blase, ebenso eines kleinen Stückes aus dem linken Ureter; Resektion des Carcinoms aus der Scheide und Abtragung; Annähung des linken Ureters in die Blasenwand. — Kochsalzinfusion: Dauerkatheter. — Ureterfistel. — Trotz Katheters naß. — 15. II. Entlassung: Bauchwunde noch etwas klaffend, aber gut granulierend; Scheidennarbe gut verheilt; Ureter- und Blasenfistel, die ganz im oberen Ende des Scheidenstumpfes liegt.

30. Fall. 29. I. 1912. T. B 35 J. — 30. I. Operation: Längsschnitt; stark hindernde Adipositas; Uterus gut beweglich, keine vergrößerten Drüsen; Totalexstirpation. — 24. II. Entlassung. Erfolg: Geheilt.

31. Fall. 1. II. W. A. 39 J. 4 Geburten. Beschwerden: Schmerzen im Kreuz und Leib, besonders wenn wässriger Ausfluß auftritt, der seit 2 Monaten besteht; incontinentia urinae. Genitalbef.: An Stelle der Portio ein handtellergroßer Krater mit derb infiltrierten Rändern, der sich allseitig auf die Scheide ausbreitet und fast bis zum Introitus geht, rechts abbröckelt; corpus nicht vergrößert, kaum beweglich. — 9. II. Operation: Längsschnitt; Entfernung beider Ovarien; beide Ureteren in carcinomatöse Massen eingebettet; bei Auslösung wird der rechte etwas verletzt; Naht; Entfernung einer Drüse nahe dem Gefäßdreieck; Abtragung der Scheide mit der Scheere. — Kochsalzinfusion. — Urin z. T. durch die Ureter-Scheidenfistel, rechts. z. T. durch die Blase; mehrmals Schüttelfrost. — 27. II. Verfall, Puls klein, Kampher, Kochsalzinfusion. — 1. III. Exitus. † Sepsis.

32. Fall. 6. III. L. K. 50 J. 3 Geburten. Beschwerden: Starke Gewichtsabnahme seit Dezember; vor 3 Monaten 8tägige Blutung, 4 Wochen Pause, 3 Wochen Blutung; seitdem keine Blutung mehr; seit 10 Jahren in Menopause. Genitalbef.: Im Cervikalkanal eine bröcklige, leicht blutende Masse. M. M. ein derb infiltrierter Rand. — 11. III. Operation: Längsschnitt; Abreißen des Carcinoms; beide Ureteren stark in Ca-Massen verwachsen; Einreißen der Blase an einer Stelle und Vernähung. Entfernung einer rechten und einer linken iliakalen Drüse. — Blasenscheidenfistel. — 24. VII. Entlassung zur Weiterbehandlung im Krankenhaus H. Aller Urin geht durch die Vagina ab. —

33. Fall. 22. IV. B. K. 42 J. 11 Geburten. Beschwerden: Seit Oktober im Anschluß an die Regel 14tägige Blutungen; stärkere Blutungen im Januar 3 Wochen lang ohne Unterbrechung; seit 4 Wochen ziehende Schmerzen im Kreuz und Leib. — Genitalbef.: Portio leicht blutend; im Cervicalkanal eine weiche bröcklige Masse; Scheidenwände etwas infiltriert; corpus vergrößert, retroflektiert, beweglich. — 24. IV.

Operation: Längsschnitt; Totalexstirpation in gewöhnlicher Weise mit Entfernung beider Ovarien und mehrerer erbsengroßer Drüsen links und rechts. — 19. VI. Entlassung: Bauchwunde per primam geheilt; Scheidennarbe glatt verheilt, kein Stumpfexsudat, kein Recidiv. Ureterstenose rechts. Erfolg: Geheilt.

34. Fall. 22. V. R. M. 53 J. 3 Geburten. Beschwerden: Bis Januar 1910 regelmäßig menstruiert; starke Blutung im Februar 1910, die auf Arznei stand; vor 3 Monaten neue Blutung allmählich stärker werdend bis jetzt. Genitalbef.: Portio höckrig, leicht blutend; Cervix derb; corpus beweglich. — 23. V. Operation: Längsschnitt; typische, erweiterte Totalexstirpation des Uterus. — 20. VI. Entlassung: Bauchwunde per primam geheilt, Scheidennarbe gut verheilt, im Speculum einige Granulationen; kein Stumpfexsudat. Erfolg: Geheilt.

35. Fall. 17. VI. 12. F. E. 45 J. — 18. VI. Operation: Längsschnitt: Blase am Uterus adhärent; Totalexstirpation des Uterus mit Entfernung beider Tuben und Ovarien. Entlassung 23. VII. Erfolg: Geheilt.

36. Fall. 2. VII. L. M. 43 J. 8 Geburten, 1 Totgeburt. Beschwerden: Seit 7 Monaten unregelmäßige Blutungen mehrere Tage lang; 14 Tage vor Ostern starke Blutung mit Abgang von Bröckeln 3 Tage lang; vor 4 Wochen starke 14tägige Blutung; nach Abrasio im Juli keine Blutung mehr. Genitalbef.: Portio höckrig, zerfressen, derb; hintere M. M. Lippe in einen walnußgroßen Tumor verwandelt, der etwas auf die Scheide übergeht, schmierig belegt. Uterus vergrößert und etwas beweglich. — 8. VII. Operation: Längsschnitt; bei Ablösung der Blase muß ein Stück Blase reseciert werden in einer Länge von 5 cm; doppelte Naht; Carcinom reißt links ein; Abtragung ohne Wertheim'sche Klammern. — Kochsalzinfusion, Kampher. — 30. VII. Blase hält 150 ccm. — 6. VIII. Blase hält 300 ccm. — 16. VIII. Blase hält 500 ccm. — 18. VIII. Scheidenwunde fast vernarbt; kein Stumpfexsudat. Erfolg: Blasenscheidenfistel.

37. Fall. 15. VII. S. B. 45 J. 9 Geburten, 1 Abgang. Beschwerden: Mitte April starke Blutungen 3 Wochen lang, dann weißer Ausfluß, dann wieder Blutung u. s. w. Seit 12 Wochen Kreuzschmerzen, Mattigkeit, Abmagerung, Blässe; Obstipation, Schmerzen beim Wasserlassen. Genitalbef.: Statt Portio ein tiefer trichterförmiger Krater, leicht blutend, auf die Scheidenwände übergehend; corpus vergrößert, noch etwas beweglich. — 29. VII. Operation: Totalexstirpation nach Wertheim; links eine hühnereigroße eitrige Drüse; Entfernung; Ca reißt ein; Blase reißt beim Abschieben an 2 verschiedenen Stellen ein und wird durch Naht wieder geschlossen. — Kochsalzinfusion — Kampher. Eröffnung der Bauchwunde und Entleerung eines verjauchten Haematoms. — 5. VII. IX. Entlassung: R. Parametrium

etwas verdickt; keine Resistenz im Becken; Blasenfistel für gut 2 Finger durchgängig, Wunde nahezu geheilt. Erfolg: Gebessert.

38. Fall. 24. VII. S. A. 51 J. 8 Geburten. Beschwerden: Unregelmäßige Blutungen; letzte Blutung nach 14tägiger Pause sehr stark; seit vielen Jahren Ausfluß. Genitalbef.: Portio in einen 5 Markstück großen höckerigen Tumor verwandelt, der auf beiden Seiten auf die Scheidenwand übergeht; corpus wenig vergrößert. — 26. VII. Operation: Längsschnitt; Lösung geringer Adhaerenzen und Abtragung des Uterus nach Anlegung der Wertheim'schen Klammern. — Kochsalzinfusion. — 5. VIII. Nach Eröffnung der Wunde Entleerung eines ziemlich großen Haematoms; Ureterscheidenfistel; Fistel (rechter Ureter) mündet im rechten Eck des Scheidenstumpfes. — 10. XI. Entlassung: Wunde verheilt; Patientin mäßig naß entlassen. Erfolg: Gebessert.

39. Fall. 29. VIII. F. K. 39 J. 7 Geburten. Beschwerden: Seit 13 Wochen starke Regeln beständig mit nur 2—3tägigen Pausen. — Vor 14 Tagen starke Blutung, die auf Tropfen stand, manchmal stechende Schmerzen in der Nabelgegend; Gewichtsabnahme. Genitalbefund: Portio in einen 5 Markstück großen, leicht blutenden Tumor verwandelt; corpus vergrößert; nicht beweglich. 4. IX. Operation: Längsschnitt; Uterus faustgroß; beide Tuben bleistiftdick, abdominales Ende verwachsen; bei Ablösung der Blase reißt das Carcinom ab. Ca läßt sich von der vorderen Scheidenwand nicht ablösen, deshalb nur Ablösung von der hinteren Wand und Excision; zu beiden Seiten der Blase bleiben Ca-Massen zurück. — 21. IX. Entlassung: Bauchwunde per primam geheilt; Scheidenstumpf verheilt; Exsudat und Carcinommassen zu fühlen. Erfolg: Gebessert.

40. Fall. 31. VIII. S. J. 39 J. 6 Geburten, immer Credé. Beschwerden: Seit 1 Jahr Periode nicht mehr regelmäßig; beim Coitus starke Blutungen, in letzter Zeit reißende Schmerzen in beiden Seiten besonders links. Seit ½ Jahr starke Blutungen besonders beim Coitus, beständig dauernd. Genitalbef.: Portio in einen nahezu kleinhandtellergroßen, zerfallenen, Gewebsbröckel absetzenden, Blut und Jauche abscheidenden, beweglichen Tumor verwandelt; corpus etwas vergrößert, beweglich. — 4. IX. Operation: Längsschnitt; Rektum mit Uterus stark verwachsen, ebenso Adnexe; Loslösung. Totalexstirpation des Uterus samt den Adnexen nach Wertheim. Kochsalzinfusion, starke Durchfälle, Kampher; Puls klein und schnell. — 8. IX. Leib stark aufgetrieben, häufig Erbrechen, Einläufe ohne Erfolg. Exitus an Herzschwäche. —

41. Fall. 9. X. N. J. 41 J. 1 Geburt. Beschwerden: Seit Juni unregelmäßige Blutungen alle 14 Tage, 2 Tage stark, 2 Tage schwach. Genitalbef.: Portio stark vergrößert, zerklüftet, leicht blutend; Cervikalkanal rauh, corpus wenig vergrößert, beweglich; an der hinteren M. M. Lippe zerklüftete Erosionen. — 11. X. Operation: Längsschnitt;

Uterus frei beweglich; Carcinom reißt beim Anziehen in den Douglas ein; Abtragung ohne Wertheim'sche Klammern; nachträglich Resektion des hinten stehen gebliebenen Ca. Entfernung einer rechtsseitigen iliakalen Drüse. — 31. X. Entlassung: Bauchwunde per primam geheilt, Scheidennarbe höckrig, fest verheilt; vom Rektum aus eine walnußgroße Resistenz links zu fühlen. Erfolg: Geheilt.

42. Fall. 10. X. L. C. 53 J. 9 Geburten, 1 Abgang. Beschwerden: Nach 2jähriger Menopause leichte, beständige Blutungen, nur 2—3 Tage aussetzend, immer stärker werdend. Seit 4 Monaten fast ununterbrochen leichtere Blutungen. Genitalbef.: Portio derb, höckrig, vergrößert, an der vorderen Lippe zerfallend, abbröckelnd; corpus klein, beweglich. — 14. X. Operation: Längsschnitt; Totalexstirpation des Uterus mit den beiden Adnexen. Entfernung einer linksseitigen iliakalen Drüse; nach vorrübergehender Schwellung des linken Ober- und Unterschenkels 27. XI. Entlassung: Bauchwunde per primam geheilt, Scheidennarbe fest verheilt, kein Recidiv. Erfolg: Geheilt.

43. Fall. 15. X. B. B. 40 J. 9 Geburten, 3 Abgänge. Beschwerden: Seit ½ Jahr starke Blutungen, fast nie aussetzend; während der Blutung Schmerzen im Leib. Genitalbef.: Portio stark zerklüftet; vordere M. M. Lippe in einen bröckligen, leicht blutenden Tumor umgewandelt; corpus vergrößert. — 17. X. Operation: Längsschnitt; Uterus reißt beim Anziehen zuerst vorne, dann auch hinten ein; nachträgliche Abtragung der Cervix von der Scheide. Haematom; Naßliegen; Cystitis. — 23. XI. Entlassung: Scheidennarbe fest, höckrig, kein Stumpfexsudat oder Recidiv z. f.; Bauchwunde bis auf eine kleine noch granulierende Stelle geschlossen; keine Cystitis. Erfolg: Geheilt.

44. Fall. 4. XI. K. B. 43 J. 19 Geburten. Beschwerden: Seit ¼ Jahr fast beständig, wechselnd starke Blutungen; Müdigkeit. Genitalbef.: An Stelle der Portio ein klein handtellergroßer, derber, zerklüfteter, auf die Scheidenwand übergreifender, leicht und stark blutender Tumor. Corpus vergrößert, beweglich. — 5. XI. Operation: Längsschnitt; rechts eine hühnereigroße Drüse; Carcinom greift auf die Blase in Hühnereigröße über; Resektion eines Stück Blase bei der Auslösung in 5 Markstück Größe; Vernähung der gesetzten Wunde, Carcinom reißt beim Anziehen vorne ein; Abtragung ohne Wertheim'sche Klammern. Kampher, Puls klein und frequent. Auf Einlauf Stuhl; rascher Verfall. 10. Exitus.

45. Fall. 30. XI. M. K. 58 J. 4 Geburten, 1 Abgang. Beschwerden: Seit 7 Jahren in Menopause; seit ca. 2 Monaten ganz unregelmäßige schwache, oft mehr wässrige Blutungen, besonders bei Arbeit; Kreuzschmerzen. Genitalbef.: corpus nicht zu tasten wegen Adipositas. Probeabrasio: Carcinom. — 7. XII. Operation: Totalexstirpation des Uterus und der Adnexe mit Ausräumung der Parametrien. — 8. I.

Entlassung: Wunde nahezu verheilt, kein Stumpfexsudat, Stumpf beweglich. Erfolg: Geheilt.

46. Fall. 5. XII. M. K. 61 J. 1 Abgang. Beschwerden: Seit 1 Jahr beständig Blutung bis heute; manchmal Rücken- und Kreuzschmerzen; Gewichtsabnahme, Kopfschmerzen und Schwindel; Menopause mit 52 Jahren. Genitalbef.: Portio außen glatt, innen rauh; corpus nicht vergrößert; an der vorderen M. M. Lippe ein Pfennigstück großes Ulcus, das über die Oberfläche etwas vorragt, nicht abbröckelt. Rechtes Parametrium stark verkürzt und bis an die Beckenwand infiltriert. — 11. XII. Operation: Uterus von Adhaesionen des Rektum und der Flexur eingebettet, Douglas vollkommen durch Adhaesionen verklebt; Lösung der Adhaesionen und Totalexstirpation nach Wertheim ohne Anlegung der Wertheim'schen Klammern. — 13. XII. Leib aufgetrieben, mehrmals Erbrechen, stündlich Kampfer, Einlauf ohne Erfolg. Exitus.

47. Fall. 6. I. 1913. S. M. 55 J. 9 Geburten, 1 Totgeburt. Beschwerden: Seit 3 Wochen schwache Blutungen aus der Scheide; Schmerzen auf der rechten Seite; keine Beschwerden beim Wasserlassen. Abmagerung. Seit 7 Jahren in Menopause. Genitalbef.: Portio stark zerklüftet; im Cervikalkanal bröcklige Massen, die stark bluten; corpus etwas vergrößert; beide Parametrien besonders das linke bis an die Beckenwand derb infiltriert; Uterus kaum beweglich. — 18. I. Operation; Längsschnitt in der Mittellinie: Uterus zweifaustgroß, rechts und links Parametrien infiltriert; Lösung der Ureteren aus den Ca-Massen; beim Abschieben des Peritoneum reißt das Carcinom ab; Entfernung alles carcinomatösen Gewebes; — Dauerkatheter. — 20. II. Entlassung: Scheidennarbe fest verheilt, kein Stumpfexsudat, kein Recidiv z. f. Erfolg: Geheilt.

48. Fall. 6. I. F. C. 43 J. 4 Geburten, 1 Abgang. Beschwerden: Ausbleiben der Regel im Sommer 3 Monate lang, dann einige Male postponierend schwach; seit 6 Wochen beständige, anfangs stärkere Blutung; keine Schmerzen; Wasserlassen und Stuhl o. B. Genitalbef.: Vordere M. M. Lippe dick; im Cervikalkanal nicht blutende Gewebsbröckel; corpus vergrößert, beweglich. — 9. I. Operation: Längsschnitt; Totalexstirpation des Uterus und der beiden Adnexe mit breiter Ausräumung der Parametrien unter Anlegung der Parametrien und Winkelklammern. — 11. I. Rasseln, Puls unregelmäßig, Cyanose — Exitus (Croupöse Pneumonie).

49. Fall. 3. II. W. B. 34 J. 4 Geburten, 2 Abgänge. Beschwerden: Nach der letzten Blutung Ende Dezember Ausfluß und nach 14 Tagen schwache Blutung, und dann sich wiederholend seit 25. Januar bis heute anfangs starke, jetzt schwächere Blutung, seit einiger Zeit drückende Schmerzen im Unterleib; Harndrang, Obstipation. Genitalbef.: Portio ziemlich groß, vordere M. M. Lippe stark zerklüftet,

leicht blutend, abbröckelnd; corpus uteri vergrößert. — 5. II. Operation: Längsschnitt; Totalexstirpation des Uterus und beider Ovarien; breite Ausräumung der Parametrien, tiefe Resektion der Scheide. 17. II. Eiterentleerung aus der Bauchwunde Cystitis Vesicovaginalfistel. — 5. IV. Entlassung: Scheidennarbe gut verheilt, kein Stumpfexsudat, Bauchwunde mit ziemlich breiter, etwas eingezogener Narbe verheilt; leichte Cystitis. Erfolg geheilt.

Ca corporis.

1. Fall. 5. IV. P. M. 52 J. Keine Geburt. Beschwerden: Seit dem 42. Jahr Menses nur 3 4 Mal im Jahr, in letzter Zeit starke Schmerzen; Ende Januar dieses Jahres starke Blutungen, Abgang von Klumpen Blut; Gewichtsabnahme. Genitalbef.: Statt Portio ein hühnereigroßer, bröckliger Tumor, leicht blutend. 8. IV. Operation: Pfannenstiel'scher Querschnitt; Entfernung eines gänseeigroßen, d. l. Tube angehörigen Tumors; Abtragen des mit Rektum stark verwachsenen Carcinoms. Nach Operation Digalen. 14. IV. Bauchdeckenphlegmone; Eröffnung der Wunde und Eiterentleerung. 11. Rektum-Scheidenfistel. 20. Fistel geschlossen. 20 V. Entlassung: Wunde an einer kleinen Stelle noch granulierend, im Becken keine Resistenz, Scheidennarbe fest, nicht druckempfindlich. Erfolg: Gut.

2. Fall. 22. XI. M. B. 46 J. 5 Geburten. Beschwerden: Abrasio im September 10 wegen mäßiger Blutungen; 18. Oktober letzte Regel und nach 12 Tagen wechselnd starke Blutungen. Genitalbef.: Portio plump, M. M. geschlossen. Zuerst Probeausschabung; nach Wiederauftreten der Blutung am 24. XI. Operation. Totalexstirpation nach praeventiver Unterbindung der Uterina. L. Ovarium wird zurückgelassen. 4. I. Geringe Temperatursteigerung und Schwellung des rechten Beines. 14. II. Entlassung: Bein nicht mehr geschwollen, Wunde gut verheilt, kein Stumpfexsudat. Erfolg: Geheilt.

3. Fall. 24. XI. B. B. 58 J. 1 Geburt. Beschwerden: Seit Oktober stechende Kreuz- und Leibschmerzen und abwechselnd starke übelriechende tägliche Blutungen, vermischt mit bröcklichen Klümpchen; seit 1902 Menopause. Genitalbef.: Portio senil atrophisch, im Spekulum: zum M. M. ein stecknadelkopfgroßer Polyp sichtbar. 25. XI. Operation: Abtragen des Polypen, Abrasiv mit Entfernung von Ca-Massen. Eröffnung der Bauchhöhle, Exstirpation des birnengroßen Uterus samt den Ovarien. 15. XII. Entlassung: Kein Stumpfexsudat, Wunde gut verheilt, keine Klagen. Erfolg: Geheilt.

4. Fall. 7. III. M. K. 61 J. 6 Geburten (5 Zangen). Beschwerden: Seit ½ Jahr alle 2 Tage und seit ¼ Jahr täglich Abgang von Blut, Ausfluß. Genitalbef.: An beiden M. M. Lippen, besonders an der hinteren hornartige Erhebungen im Umkreis eines 2 Markstückes, nicht abbröckelnd; rechtes Parametrium etwas verkürzt und verdickt. 9. III. Operation: Längsschnitt; Uterus über faustgroß; Abtragung der Scheide nach Anlegung der Wertheim'schen Klammern. Kampher — Blasenscheidenfistel — Dauerkatheter. — Keine Fistel sondern Sphinkterschwäche. — 30. V. Entlassung: P. liegt trocken. Scheidennarbe glatt, gut beweglich, keine Resistenz im Becken; Bauchnarbe fest verheilt. Erfolg: Geheilt.

5. Fall. 5. VIII. R. K. 55 J. 6 Geburten. Beschwerden: Seit ½ Jahr zeitweise geringe Schmerzen im Unterleib und ständig wässriger Ausfluß; Schwächegefühl; Gewichtsabnahme. Seit 4 Jahren Menopause. Genitalbef.: Uterus wenig vergrößert, beweglich, gestreckt. — 7. VII. Operation: Totalexstirpation. — 14. VII. Eiterung der Bauchwunde und Eröffnung derselben. — 9. VIII. Entlassung: Operationswunde bis auf einige geringfügige Granulationen vollständig verheilt, Scheidennarbe gut verheilt, etwas höckrig und leicht blutend. Erfolg: Geheilt.

6. Fall. 14. VII. K. A. 55 J. 1 Geburt (Zange). Beschwerden: Seit 7 Jahren in Menopause; seit 3 Wochen fast ununterbrochen stärkere Blutung, seit 5 Wochen Kreuzschmerzen. Genitalbef.: Portio ziemlich hart, leicht blutend, Uterus retroflektiert, livide Verfärbung der Portio. 15. VII. Sondierung des cavum uteri und reichlich Entleerung dünnflüssigen, übelriechenden Eiters. 17. VI. Operation: Längsschnitt; Uterus mäßig vergrößert und mit der hintern Wand des Cervix hoch hinaufgewachsen. Lösung der Verwachsungen und Totalexstirpation des Uterus ohne Adnexe. — Nachblutung Kochsalzinfussion. 18. VII. Wegen plötzlichen Collapses, frequenten Pulses Relaparotomie wegen Verdacht innerer Blutung; es findet sich nur wenig geronnenes Blut, Darmschlingen mäßig injiciert; nach nochmaliger Kochsalzinfusion tritt Exitus ein (Peritonitis). Erfolg: †.

7. Fall. 1. IX. W. M. 61 J. 11 Geburten, 4 Abgänge. Beschwerden: Letzte Regel mit 39 Jahren. Seit 14 Tagen beständige, geringe Blutung mit starken Kreuzschmerzen. Genitalbef.: Im Cervikalkanal eine zerfallende Höhle, die mit bröckligem, stark blutendem Gewebe ausgefüllt ist. Corpus etwas vergrößert, Uterus gut verschieblich; rechtes Parametrium infiltriert, druckempfindlich. 7. IX. Operation: Längsschnitt; Blase vorne mit Cervix stark verwachsen und muß verletzt werden. Beim Fassen des Uterus entleert sich aus der Scheide übelriechender Eiter (Pyometra); Einreißen des Carcinoms an der Cervix. Abtragung des rechten lig. sacrouterinum; dann Abtragung der Scheide ohne Wertheim'sche Klammern. Kochsalzspülung. —

26. IX. Wegen eitriger Parotitis an chirurgos verlegt. Entlassung: Scheidenstumpf beweglich, druckempfindlich, rechts hinten ein kleines Exsudat; Entfernung des eingelegten Dauerkatheters.

8. Fall. 17. I. 12. S. J. 54 J. Beschwerden: Seit 3 Jahren in Menopause; vor 1 Jahr wieder Blutungen alle 4 Wochen; im Laufe des Sommers starke monatliche Blutungen; starke Schmerzen; Abgang von Brocken und Fetzen; in den letzten Monaten starke Blutungen; Schmerzen beim Stuhl. Genitalbef.: Corpus vergrößert, faustgroß, bis zur Mitte zwischen Symphyse und Nabel reichend, Oberfläche höckrig und hart. 20. I. Operation: Längsschnitt; Uterus über 2 faustgroß. Totalexstirpation in gewöhnlicher Weise. 17. II. Entlassung: Wunde nahezu geheilt, Scheidennarbe gut verheilt, kein Stumpfexsudat zu fühlen. Erfolg: Geheilt.

9. Fall. 22. II. E. A. 53 J. Beschwerden: Seit dem 35. Jahr keine Blutung mehr. 1 Jahr später unregelmäßige Blutungen mit oft längerer Pause; seit 3 Jahren ständig Blutungen, manchmal etwas schwach. Ausfluß. Genitalbef.: An Stelle der Portio ein blumenkohlähnlicher, leicht blutender von der hinteren M. M. Lippe ausgehender, weicher Tumor, der die ganze Scheide ausfüllt; corpus 2 faustgroß, wenig beweglich, linke Adnexe druckempfindlich. 26. II. Operation: Längsschnitt: Beide Tuben fingerdick mit carcinomatösen Einlagerungen; das Carcinom hat bereits auf das lig. infundibulo pelvicum und das rechte lig. cardinale übergegriffen; die beiden lig. sacrouterina fingerdick; Lösung alles carcinomatösen Gewebes und Abtragung des Carcinoms unter der Scheide. (Diagnose: Ca corporis, Ca der Tuben, carinomatöse Infiltration der Parametrien, der lig. infundibulo pelvicum und des rechten lig. rotundum.) Wunde jauchig, Urinentleerung durch die Wunde. — Dauerkatheter. 26. IV. Cystoskopie: Rechter Ureter nicht in Tätigkeit. — 27. IV. Relaparotomie: Freilegung des rechten Ureters, wobei eine nekrotische Stelle an ihm gefunden wird; Einpflanzung in die Blase; carcinomatöse Infiltration; Oeffnung im linken Ureter gegen die Scheide zu; Einpflanzung des Ureters in die Blase. Kampher. 28. IV. Urinmenge seit der Operation 70 ccm.; im Laufe des Tages urämische Anfälle von verschiedener Dauer, Bewustlosigkeit. 29. IV. Urinmenge auf 600 gestiegen, Bewußtsein zurückgekehrt, keinen Anfall mehr, Kochsalzinfusion. — Exitus. Erfolg: †.

10. Fall. 24. VI. E. B. 59 J. Beschwerden: Seit 7 Jahren in Menopause; im März Schmerzen in der linken Leibseite vom Rücken gegen das Becken ziehend; besonders stark im Liegen; seitdem auch rötlich gelblichen Ausfluß. Nachlassen der Schmerzen und Wiederauftreten im Juni, sehr stark; Abmagerung, Mattigkeit. Genitalbef.: Uterus vergrößert. 26. VI. Operation: Uterus faustgroß, enthält kleine subseröse Myome; Totalexstirpation. 19. VII. Entlassung: Scheidennarbe gut verheilt, keine Resistenz z. f., Bauchwunde per primam geheilt. Erfolg: Geheilt.

11. Fall. 21. VIII. R. R. 54 J. Keine Geburt. 24. VIII. Operation: Längsschnitt; Totalexstirpation des Uterus, wobei die Blase und Harnröhre verletzt wird. — Bei Abtragung des Carcinoms läßt es sich nicht vermeiden, daß Tumorstücke in die Bauchhöhle gelangen. — 12. X. Entlassung. Erfolg: ?

Ca ovarii.

1. Fall. 7. IV. B. K. 50 J. Beschwerden: Beständige Blutungen seit Ostern; Blasenbeschwerden. Genitalbef.: Portio virginell, vom hintern Scheidengewölbe ein faustgroßer Tumor z. f. — 9. IV. Operation: Der vom rechten Ovar ausgehende Tumor zeigt sich wegen zahlreicher inniger Verwachsungen inoperabel. — Geringe Eiterung der Bauchdecken. — 21. V. Entlassung. Erfolg: Inoperabl. rechtes Ovarialca. (Probelap.)

2. Fall. 6. VI. W. A. 45 J. 3 Geburten. Beschwerden: Seit März 1910 Anwachsen des Leibes; Druckgefühl nach unten, Drang zum Wasserlassen. Genitalbef.: Wegen starker Auftreibung nichts zu fühlen. — 7. VI. Operation: Eröffnung der Bauchhöhle; Ascites, Peritoneum verdickt, Darmserosa und Uterus mit kleinen Knötchen besetzt. Linkes Ovar hühnereigroß, wird entfernt; rechtes Ovar über walnußgroß, mit Knötchen besetzt exstirpiert; Radix mesenterii derb infiltriert, Därme nach hinten fixiert; Entleerung von ca. 10 l leicht blutiger Flüssigkeit und Schluß der Bauchhöhle. — 9. VI.—2. VII. Erbrechen. — 7. VII. Sprachstörung, Puls frequent, parvus, Nystagmus, starke Benommenheit, Abnahme der Pulskraft, Exitus. Erfolg: †. Diagnose: Ovarial und Magen Ca, Carcinomatose des Bauchfells, Ascites.

3. Fall. 27. VI. W. M. 63 J. 4 Geburten. Beschwerden: Seit 3 Jahren Schmerzen im Leib, besonders rechts stärkere Schmerzen seit ½ Jahr; auch beim Stuhl. Vor 5—6 Wochen häufigen Drang zum Wasserlassen mit Schmerzen; starke Abmagerung seit ½ Jahr. Genitalbef.: Portio nach vorne an die Symphyse gedrängt durch einen derben, soliden, das kleine Becken ausfüllenden, nicht verschieblichen Tumor; — reicht nach oben 3 Querfinger über die Symphyse, seitlich beiderseits auf die Beckenschaufel, rechts bis zur Mitte des Lig. Pouparti. 1. VII. Operation: Längsschnitt; hinter der Blase ein solider Tumor. Ovar und Uterus miteinander verbacken, können nicht voneinander getrennt werden; Hauptmasse intraligamentär rechts; da der Tumor mit der rechten Beckenschaufel fest verwachsen ist und eine Bewegung nicht erzielt werden kann, Schluß der Bauchhöhle. — 7. VII. Schmerzen im Leib. — 11. VIII. Entlassung ungeheilt wegen Ovarialca. bilat. inop.; (Probelaparotomie).

4. Fall. 26. VIII. 10. N. G. 24 J. — 27. VIII. Operation: Wegen Retroflexio zuerst vordere und hintere Plastik, dann Pfannenstielquerschnitt; rechte Adnexe in einen über gänseeigroßen Tumor verwandelt, der mit den Därmen verwachsen ist; Lösung der Verwachsungen und dann Abtragung des Tumors; Ventrifikation. — 23. IX. Entlassung. Erfolg: ?

5. Fall. 12. XI. 10. H. 39 J. Gravida. Genitalbef.: Auf der linken Seite ein walnußgroßer Tumor zu fühlen, rechts eine etwa 4 cm lange kleinfingerdicke Resistenz; Uterus gänseeigroß, weich, etwas dextroponiert. — 12. XI. Laparot.: Uterus gänseeigroß, sicher gravid; links ein harter walnußgroßer Tumor im Ovar; Abtragung des linken Ovar; rechtes Ovar 3—4 cm lang in die Länge gestreckt; Tuben ohne Veränderung; — 26. XI. Entlassung. Erfolg: ?

6. Fall. 12. XI. B. A. 27 J. Beschwerden: Seit 6 Wochen starke Schmerzen im Unterleib, Schmerzen beim Urinieren. Genitalbef.: Im hinteren Scheidengewölbe ein höckeriger, gering verschieblicher Tumor z. f. — 15. XI. Operation (Probelaparotomie.) Rechtsseitiges, frei bewegliches Ovarialca, links hühnereigroßes Ovar; Abtragung beider Ovarien; carcinomatöse Pelveoperitonitis und Metastasen am Netz. — 3. XII. Leibschmerzen. — 6. VII. Meteorismus. — 8. VII. Entlassung: Wunde verheilt, Becken hinten dick infiltriert. Erfolg: Ungeheilt.

7. Fall. 21. XI. M. A. 42 J. 4 Geburten. Beschwerden: Seit 12 Wochen stärkere Blutungen; Abgang von Bröckeln; manchmal schneidende Schmerzen im Unterleib. Genitalbef.: im rüsselförmigen M. M. einige erbsengroße Gewebsstücke z. f.; vom vorderen Scheidengewölbe aus eine glatte, gut bewegliche Resistenz z. f., die bis 3 Finger über die Symphyse reicht. — 23. XI. Operation: Querschnitt; Abtragung eines linksseitigen kindskopfgroßen, runden Ovarialtumors, dann Totalexstirpation des Uterus wegen Verdacht auf Polypen. — 17. XII. Entlassung: Wunde gut verheilt, kein Stumpfexsudat. Erfolg: Geheilt.

8. Fall. 2. XII. H. M. 44 J. 12 Geburten, 1 Abort. Beschwerden: Seit 3 Wochen schneidende Schmerzen im Kreuz gegen die linke Unterbauchseite, seit Januar Menopause. Genitalbef.: Links vom Uterus ein gänseeigroßer, prallelastischer Tumor. — 5. VII. Operation: Fascienquerschnitt; Exstirpation des vergrößerten Uterus mit dem ca. faustgroßen linken und wallnußgroßen rechten, derben Ovar. — 23. XII. Eröffnung der infiltrierten Operationswunde und Tamponade. — 5. I. Schmerzen in der Magengegend. — 14. I. Ikterus. — 21. I. Entlassung ad internos: Bauchwunde verheilt, Scheidenstumpf rechts infiltriert. Erfolg.: ?

9. Fall. 24. III. F. K. 33 J. Beschwerden: Seit Januar starke Kreuzschmerzen; ganz unregelmäßige Periode in letzter Zeit. (Ovariotomia dextra 1911 November). Genitalbef.: Im hinteren Scheiden-

gewölbe links eine gut apfelgroße, druckempfindliche, mäßig bewegliche, Resistenz z. f. — 25. III. Operation: Längsschnitt; linkes Ovar zu einem hühnereigroßen Tumor geschwellt, rechts neben dem Uterus walnußgroße Resistenz. — Totalexstirpation samt dem linken Ovar. — 29. IV. Entlassung: Scheidennarbe gut verheilt, rechts im Becken alles frei; links kleine Resistenz, nicht druckempfindlich. Erfolg: Geheilt.

10. Fall. 6. VII. 11. W. A. 50 J. — 20. VII. Operation: Bauchdecken sehr fettreich; hinten das große Becken ausfüllend und nach links bis in die Mitte von Nabel und Symphyse reichend eine weiche Resistenz, die beim Versuch der Ausschälung einreißt; Auslösung in kleinen Stücken; im Douglas sind die Tumormassen fest mit dem Uterus verwachsen; deshalb Totalexstirpation mit Adnexen; im Uteruskörper ein weiches Carcinom. — 16. VII. Entlassung. Erfolg: ?

11. Fall. 2. I. 1912. K. M. 48 J. 9 Geburten. Beschwerden: Seit 4 Monaten Anwachsen des Leibes, leichte Schmerzen im Leib; Harnverhaltung; seit dem 44. Jahr Menopause. Genitalbef.: Portio etwas verdickt; Uterus fast bis kleinkindskopfgroß, höckrig; über der Symphyse ein kleinkindskopfgroßer Tumor z. f. — 6. I. Operation: Längsschnitt; Peritoneum verdickt, mit Knoten besetzt; Knötchen auf den Därmen und im kleinen Becken; linkes Ovar in einen 2 faustgroßen Tumor verwandelt, an der Oberfläche papilläre Knötchen; Uterus ebenfalls übersäht; Totalexstirpation des Uterus mit dem Tumor und dem rechten Ovar; Entleerung von Ascites. — 1. II. Entlassung auf dringenden Wunsch. Bauchwunde noch ziemlich breit, gut granulierend; Puls sehr frequent; Cyanose; Prognosis tristissima. Erfolg: Ungeheilt wegen häusl. Verhältnisse.

12. Fall. 18. IV. E. M. 19 J. Beschwerden: Seit 3′ Jahren Schmerzen im Leib bei Berührung; in letzter Zeit besonders stark. Genitalbef.: Im hinteren Scheidengewölbe eine derbe Resistenz, oberhalb der Symphyse mehrere harte, wenig verschiebliche Tumoren, rechts bis fast zur Nabelhöhle reichend, links bis zum Rippenbogen. — 20. IV. Operation: Längsschnitt; hinter dem Uterus ein vom rechten Ovar ausgehender, über mannskopfgroßer, fest ins Becken eingekeilter Tumor, der mit einem Segment in die Bauchhöhle hinaufreicht; beim Versuch der Entfernung reißt er ein und entleert eine krümelige Masse; Abtragung; vom linken Ovar geht ein 2 faustgroßer, abgeplatteter ungewöhnlich derber Tumor aus; Abtragung; von den Ovarien ist nichts zu erhalten. — 15. V. Entlassung: Bauchwunde linear vernarbt; im unteren Wundwinkel geringe Sekretion, kein Stumpfexsudat. Erfolg: Geheilt.

13. Fall. 11. V. E. M. 55 J. 6 Geburten. Beschwerden: Stechen und Reißen in der rechten Bauchseite; Obstipation; Abmagerung; seit 18 Jahren in Menopause. Genitalbef.: Auf der rechten Seite neben dem Rektum ein harter unregelmäßiger Tumor z. f. —

13. V. Operation: Rechtes Ovar in einen derben harten Tumor, im Douglas fest verwachsen, umgewandelt; linkes Ovar carcinomatös verändert, gänseeigroß; auf dem Peritoneum einzelne Knollen; Exstirpation nicht möglich. — 30. V. Entlassung: Bauchwunde p. p. geheilt. Erfolg: Ungeheilt. (Probelaparot.)

14. Fall. 18. V. M. E. 66 J. 1 Geburt. Beschwerden: Seit Winter aufgetriebener Leib, schneidende Schmerzen im Unterleib, starke Obstipation; seit ca. 20 Jahren in Menopause. Genitalbef.: Mit der Portio zusammenhängend ein harter, bis zur Mitte zwischen Nabel und Symphyse reichender und ins Becken sich fortsetzender Tumor z. f.; unterhalb und rechts vom Nabel harte Tumoren z. f. — 21. V. Operation: Große Menge Ascites; rechts und links 2 fest und allseitig verbackene, wahrscheinlich von den Ovarien ausgehende Tumoren; Knötchen auf den Därmen und in der Tiefe des Beckens; deshalb Schluß der Bauchhöhle; mehrmals Punktion mehrerer l. Flüssigkeit. — 25. VI. Entlassung. Erfolg: Ungeheilt. (Probelaparot.)

15. Fall. 5. VII. P. M. 48 J. 6 Geburten. Beschwerden: Vor $^3/_4$ Jahren plötzlich starke Schmerzen im Unterleib mit wenigen Pausen. Seit 3 Wochen dauernd starke Schmerzen besonders im linken Hypochondrium. Genitalbef.: Im hinteren Scheidengewölbe eine höckrige derbe, druckempfindliche Resistenz; beide Parametrien, besonders links druckempfindlich. 5. VIII. Operation: Längsschnitt; rechtes Ovar in einen ca. faustgroßen Tumor mit verschiedenen Auflagerungen verwandelt; im linken Ovar 2 kleine Cysten; am linken Ovar und Tube große papillöse Auflagerungen; Uterus stark vergrößert. Totalexstirpation des Uterus mit beiden Adnexen. - 7. IX. Entlassung: Bauchwunde verheilt; Scheidenstumpf gut verheilt; kein Exsudat zu fühlen. Erfolg: Geheilt.

16. Fall. 8. VIII. W. E. 45 J. 2 Geburten. Beschwerden: Bemerkt ein Gewächs im Leib ohne Schmerzen; 18 Pfund Gewichtsabnahme. Genitalbef.: Corpus retroflektiert, Uterus wenig vergrößert, nicht beweglich. Neben der Cervix und dem Uterus kleinere harte Knollen; unterhalb des Nabels ein über kindskopfgroßer ziemlich harter, beweglicher, aus mehreren Höckern bestehender Tumor. — 14. VIII. Operation: Längsschnitt; vom rechten Ovar ausgehend ein weicher mannskopfgroßer Tumor, der einreißt; Abtragung; zweiter Tumor ins Becken eingekeilt, mit dem Peritoneum parietale verwachsen reißt ebenfalls ein; Abtragung; an der Portio taubeneigroßer Tumor; Exstirpation des Uterus. — Kampher. — 7. IX. Entlassung: Wunde gut verheilt, Scheidenstumpf gut verheilt, beweglich, kein Exsudat. Erfolg: Geheilt.

17. Fall. 28. IX. J. E. 25 J. Beschwerden: Seit 4 Monaten heftig stechende Schmerzen beim Bücken im Unterleib und Rücken; letzte Periode ganz schwach. Genitalbef.: Vom vorderen Scheidengewölbe aus ein faustgroßer, beweglicher, höckriger Tumor zu fühlen.

— Uterus klein retroflektiert; oberhalb der Symphyse derbe bewegliche Tumoren zu fühlen. — 1. X. Operation: Längsschnitt; Ascites; beide Ovarien in über 2 faustgroße unregelmäßige Tumoren verwandelt, die leicht einreißen und haemorrhagische Flüssigkeit entleeren; Abtragung beider Tumoren mit den Tuben. — 13. XI. Entlassung. Kein Exsudat, keine Resistenz z. f.; Adnexstümpfe o. B.; Bauchwunde gut geheilt. Erfolg: Gebessert.

18. Fall. 7. X. 12. T. F. 33 J. Genitalbef.: Im hinteren Scheidengewölbe ein Tumor zu fühlen, der die Scheidenwand verwölbt und dem Rektum fest aufsitzt. — 17. X. Operation: Längsschnitt; linkes Ovar vergrößert, Uterus normal; Totalexstirpation des Uterus und des größeren Teiles der Geschwulst; linkes Ovar wird entfernt; rechte Tube und Ovar waren schon früher entfernt worden; Carcinom teilweise inoperabel. - 18. X. Entlassung. Erfolg: ?

19. Fall. 9. X. S. W. 47 J. 6 Geburten. Beschwerden: Seit 4 Wochen Schmerzen im Unterleib; Anschwellen des Leibes; seit 11 Jahren in Menopause. Genitalbef.: Hinter der herabgedrängten hinteren Scheidenwand ein derber unverschieblicher Tumor; unterhalb des Nabels ein höckriger sehr harter Tumor zu fühlen, an einzelnen Stellen druckempfindlich, ins kleine Becken reichend, unverschieblich. - 12. X. Operation: Längsschnitt; von dem einen linken Ovar ausgehend ein sehr großer, im Douglas fest eingekeilter Tumor; Ausschälung und Abtragung; Douglas überall wund; zur besseren Wundversorgung Totalexstirpation des Uterus; an einzelnen Stellen des Peritoneums kleine linsengroße Knötchen, wahrscheinlich Metastasen des Ca. — 31. X. Entlassung: Scheidennarbe derb, höckrig, fest verheilt, kein Stumpfexsudat zu fühlen, Bauchwunde per primam geheilt; keine Beschwerden. Erfolg: Geheilt.

20. Fall. 12. XI. K. R. 57 J. 9 Geburten. Beschwerden: Seit Sommer 1912 heftige Schmerzen in der linken Bauchseite, heftige Kreuzschmerzen; seit 9 Jahren in Menopause. Genitalbef.: Rechts und über dem Uterus eine große harte Resistenz zu fühlen, bis zur Mitte zwischen Nabel und Symphyse reichend. Im hinteren Scheidengewölbe eine derbe unbewegliche, nicht druckempfindliche Resistenz zu fühlen. — 18. XI. Operation: (Probelaparot) Längsschnitt; blutiger Ascites; aus dem Becken kommend ein großer, mit der hinteren Wand vollkommen verwachsener Tumor, über dem eine Reihe Darmschlingen vollkommen verwachsen sind; Lösung nicht möglich; am Netz hoch oben ein kleinfaustgroßer höckriger Tumor. — 28. XI. Entlassung: Wunde gut geheilt.

21. Fall. 23. XI. 12. W. E. 36 J. Beschwerden: Seit 8 Tagen heftige intermittierende Schmerzen in der rechten Unterbauchseite, besonders im Liegen; seit einigen Tagen auch Kreuzschmerzen, seit 6 Wochen Harndrang bis zur Incontinenz, vor 5 Jahren wegen Myoms

Totalexstirpation des Uterus. Genitalbef.: Ueber der Scheide rechts und im Douglas ein großer, fast bis zum Nabel reichender sehr harter, wenig verschieblicher Tumor von glatter Oberfläche. — 26. XI. Operation: Längsschnitt; Tumor geht vom rechten Ovar aus und ist retroperitoneal entwickelt; Auspräparierung des Tumors, der bis in die Gegend der linken Niere sich erstreckt; einige Reste am Darm müssen zurückgelassen werden. — 21. XII. Entlassung: Bauchwunde p. p. geheilt, Stumpfexsudate nicht zu tasten. Erfolg: geheilt.

22. Fall. 9. I. 1913. S. M. 54 J. 7 Geburten, 1 Abgang. Beschwerden: Seit 2 Monaten ziemlich rasches Anwachsen des Leibes, Druckgefühl; Brennen und erschwertes Urinlassen, in letzter Zeit etwas besser geworden. Seit 5 Jahren in Menopause. Genitalbef.: Portio an die Symphyse und etwas in die Höhe gedrückt; hinteres Scheidengewölbe herabgedrückt und von höckriger unbeweglicher Masse ausgefüllt, welche sich nach oben in einen bis nahezu zu beiden Seiten des Nabels reichenden, mannskopfgroßen, höckrigen, unbeweglichen Tumor fortsetzt. — 17. I. Operation: Probelaparot. Längsschnitt in der Mittellinie; reichlich hellgelber Ascites; das ganze kleine Becken von obigem Tumor ausgefüllt; an einigen Stellen die Darmschlingen mit Tumormassen verwachsen; inoperables Ca. — 17. I. Punktion: Im Bogen entleert sich gelbbraune, faeculent riechende Flüssigkeit mit kleinen bröckligen Beimengungen; Menge ca. 2000 ccm — nochmalige Entleerung von 1500 ccm blutigen, grünlichen Ascites. — Stenosierung oberhalb der Ampulle durch die Tumoren. — Kampher, Verfall, Exitus (filrinöse eitrige Peritonitis.)

23. Fall. 5. II. S. T. 54 J. 8 Geburten, 1 Abgang. Beschwerden: Seit ca. ½ Jahr Müdigkeit, Anwachsen des Leibes, Spannung im Leib; seit 8 Wochen Obstipation; Abmagerung; in den letzten 4 Tagen Erbrechen, Harndrang. Seit 14 Jahren Menopause. Genitalbef.: Im hinteren Scheidengewölbe eine druckempfindliche Resistenz. Im Abdomen bis 3 Finger oberhalb des Nabels ein prall elastischer, verschieblicher, fluktuierender Tumor. — 7. II. Operation: Bauchdecken hochgradig infiltriert, Peritoneum stellenweise fingerdick. Uterus mit Adnexen in Adhaesionen carcinomatöser Natur eingebettet. Ablassung von reichlich Ascites: Ca inoperabile. — 22. II. Entlassung: Bauchwunde glatt geheilt. Erfolg: Geheilt. (Probelaparotomie.)

24. Fall. 17. II. F. W. 47 J. 11 Geburten. Beschwerden: Vor 7 Wochen Auftreten eines kleinen Knoten auf der rechten Unterbauchgegend; keine Beschwerden. Wasserlassen und Stuhl o. B. Im vorderen und hinteren Scheidengewölbe zahlreiche kleine Knötchen zu fühlen, die auf einem größeren Tumor sitzen und nicht verschieblich sind; rechts neben und unterhalb des Nabels zahlreiche verschieden große, neben einander liegende, runde, z. T. harte Tumoren zu sehen und zu fühlen; die oberen gut, ein großer im Becken gelegener wenig

verschieblich. — 24. II. Operation: Probelaparotomie. Vom rechten Ovar ausgehend ein aus verschiedenen Cysten bestehendes Cystom, auf der linken Seite ein über faustgroßer Tumor, beide sind stark verwachsen und weisen papilläre Excrescenzen auf. Im Douglas eine feste, daumendicke, carcinomatös infiltrierte Partie; auch im Netz und der Excavatio vesicouterina Excrescenzen; Totalexstirpation des Uterus und der Adnexe. — 15. III. Entlassung: Bauchwunde per primam geheilt, Scheidennarbe höckrig, fest vernarbt, noch etwas secernierend; kein Stumpfexsudat oder Ascites. Erfolg: Geheilt.

25. Fall. 21. II. 13. Z. H. 57 J. 4 Geburten. Beschwerden: Vor 1/4 Jahr bemerkte Patientin eine Geschwulst im Leib; vorübergehend Atembeschwerden und Schwindel. Seit 16 Jahren in Menopause. Genitalbef.: Im hinteren Scheidengewölbe einige derbe Knoten zu fühlen. Das ganze Becken ausgefüllt durch einen höckrigen Tumor, der bis an den Nabel reicht. Vom Rektum aus Tumor zu fühlen; Rektalschleimhaut darüber noch verschieblich. — 25. II. Operation: Vom rechten Ovar ausgehend ein großer Tumor, der einreißt; links ein walnußgroßer Tumor; Douglas stark carcinomatös infiltriert; Tumor hängt mit dem Coecum zusammen; Exstirpation des Uterus und der beiden carcinomatösen Ovarien. — 18. III. Entlassung: Bauchwunde p. p. geheilt; kein Stumpfexsudat. Erfolg: Geheilt.

26. Fall. 11. III. S. B. 54 J. 1 Geburt. Beschwerden: Schmerzen in der linken Bauchseite; Stuhl angehalten; Abmagerung; seit 4 Wochen Anwachsen des Leibes; seit 1 1/2 Jahren Menopause. Genitalbef.: Wegen starker Spannung nicht deutlich zu palpieren, man fühlt eine derbe Resistenz, nicht verschieblich, anscheinend von glatter Oberfläche. — 15. III. Operation: Längsschnitt; es zeigt sich ein großer cystischer Tumor, der bei der Punktion einreißt und eine gallertige Masse ergießt; Tumor setzt sich nach oben gegen die Milz fort und ist mit dem Netz, der Flexur und dem Dünndarm adhaerent; Abtragung am Stiel; rechtes Ovar verdickt, Uterus mit Knötchen bedeckt, deshalb Totalexstirpation. — 12. IV. Entlassung: Scheidennarbe gut verheilt, Bauchwunde gut verheilt, nirgends eine Resistenz zu fühlen. — Beschwerdefrei entlassen. — Nach einigen Tagen ärztlicher Behandlung zu Hause wird Patientin am 19. wieder in die Klinik aufgenommen: Leib stark aufgetrieben, Umfang 99 cm; Troikart stößt auf Tumormassen, keine Flüßigkeit. — 29. IV. starke Atembeschwerden und Schmerzen. Exitus.

Kystoma ovarii.

1. Fall. 6. IV. 10. F. 28 J. — 7. IV. Operation: Vom rechten Ovar ausgehend ein 2 faustgroßer, 2 × stielgedrehter Tumor. — Abtragung. — 26. IV. Entlassung. Erfolg: Geheilt.

2. Fall. 27. IV. W. A. 53 J. ? Geburten. Beschwerden: Seit 2 Jahren Schmerzen im Unterleib, Verstärkung derselben im Laufe der Zeit, seit einigen Tagen starke Schmerzen mit Fieber. Genitalbef.: Im hintern Scheidengewölbe ein starker Tumor zu fühlen, der dem etwas vergrößerten und verhärteten Uterus entspricht; Tumor unter Schmerzen zu heben, rechts eine weiche Geschwulst. — 27. IV. Operation: Querschnitt: Totalexstirpation des Uterus mit einem faustgroßen, blauroten, 5fach stielgedrehten Ovarialkystom im Zusammenhang mit einem 2 faustgroßen intraligamentär cystischen Tumor links, sowie der rechten Adnexe. — 14. V. Entlassung: Scheidenstumpf gut vernarbt, Bauchwunde gut verheilt. Erfolg: Sehr gut.

3. Fall. 10. V. P. R. 26 J. 1 Geburt (Zange), 2 Abortus. Beschwerden: Seit längerer unbestimmter Zeit Schmerzen im Leib, die seit 8 Tagen nach Heben einer größeren Last zunahmen. Drang zum Wasserlassen. Genitalbef.: Bis etwas über Nabelhöhe ein glatter, praller, unverschieblicher Tumor zu fühlen; zwischen Tumor und Fundus uteri läßt sich die Hand eindrücken. — 12. V. Operation (1901 Operation wegen Uterusprolaps, 1907 wegen descensus vaginae.) Längsschnitt in der alten Narbe; Entfernung eines Ovarialkystoms l. Uterus von früher her ventrifixiert; Entfernung des ungewöhnlich langen Appendix. Excision der verdickten Bauchnarbe. — 3. VI. Entlassung: Labien etwa ödematös, Narbe verheilt. Erfolg: Gut.

4. Fall. 20. V. F. B. 24 J. 1 Geburt. Beschwerden: Allgemeine Schwäche und Müdigkeit; seit ½ Jahre Schmerzen im Unterleib ausstrahlend in Magen- und Herzgegend; Schlaflosigkeit; Harndrang. Genitalbef.: Vom hinteren Scheidengewölbe aus im Douglas ein weicher, kleinfaustgroßer Tumor zu fühlen. — 26. V. Operation: Fascienquerschnitt; Entfernung eines ca. kindskopfgroßen, linksseitigen Ovarialkystoms; aus dem rechten Ovar werden einige vorhandene, kleine Cystchen excidiert. — 14. VI. Entlassung: Wunde glatt verheilt, kein Exsudat im Becken, Uterus beweglich, gut zu tasten. Erfolg: Geheilt.

5. Fall. 24. V. B. K. 33 J. 6 Geburten. Beschwerden: Bei der letzten Geburt Ovarialtumor konstatiert und Operation angeraten. Genitalbef.: Vor dem Corpus ein weicher 2 Finger unterhalb des Nabels reichender Tumor zu fühlen, linkes Ovar nahezu in der Mittellinie zu fühlen. — 26. Operation: Querschnitt; hinter dem Uterus ein frei bewegliches Cystom rechts, das abgetragen wird, Appendix enthält Kotstein und wird abgetragen. — 18. VI. Entlassung: Wohlbefinden, Wunde glatt verheilt. Erfolg: Geheilt.

6. Fall. 25. V. E. M. 58 J. 5 Geburten. Beschwerden: Dicker werden des Leibes seit vorigen Sommer; keine Schmerzen; erst vor 3 Wochen Auftreten von Schmerzen. Genitalbef.: Vom vorderen Scheidengewölbe aus eine bis 2 Finger unter den Nabel reichende Geschwulst zu fühlen. — 26. V. Operation: Hautfascienquerschnitt; Ascites; Abtragung mehrerer zusammenhängender, vom rechten Ovar ausgehender, cystischer, mehrfach stielgerechter Tumoren; am Fundus uteri ein ca. hühnereigroßer Tumor, der im Douglas lag; Totalexstirpation des Uterus mit l. Adnexen. — 18. VI. Entlassung: Kein Exsudat; alles gut verheilt. Erfolg: Gut.

7. Fall. 7. VI. K. C. 30 J. Beschwerden: Mai vorigen Jahres Blutung 3 Wochen lang ohne Beschwerden. Im Oktober plötzlich starke Schmerzen in der rechten Seite ins Kreuz ausstrahlend, gleichzeitig Erbrechen und Blutung, obwohl erst Periode 8 Tage vorher geendet hatte; ähnlicher Anfall in voriger Woche; z. Z. Spannungsgefühl im Leib. Genitalbef.: Fundus ca. 2 Finger unterhalb des Nabels; Oberfläche uneben. Ovarien nicht zu fühlen. — 8. VI. Operation: Querschnitt; vom rechten Ovar ausgehend eine kindskopfgroße blau schwarze, 2 × stielgedrehte Cyste; Abtragung derselben nach Lösung der Adhaerenzen mit dem Uterus; linkes Ovar walnußgroß klein cystisch wird punktiert und bleibt zurück. — 9. VII. Entlassung: Leichte Infiltration der Bauchdecken. Erfolg: Geheilt.

8. Fall. 15. VI. K. M. 67 J. 1 Geburt. Beschwerden: Seit Oktober vorigen Jahres dickerwerden des Leibes; seit einiger Zeit Spannen im Unterleib; Harndrang; seit November Drang im Leib nach unten. Genitalbef.: Hinten und rechts im Scheidengewölbe ein prall elastischer Tumor zu fühlen, der eine Hand breit rechts unter den Nabel reicht. — 17. VI. Operation: Fascienquerschnitt; es erscheint ca. kindskopfgroßer blauer Tumor; tiefer im Becken eine Reihe kleinerer derber Cysten; rechtes Ovar walnußgroß, klein cystisch degeneriert; in einem Hohlraum kleine papillöse Excrescenzen; Maligne Tumoren des linksseitigen Ovarialkystoms; Exstirpation. — 6. VII. Entlassung: Wundflächen gut verheilt, Wohlbefinden. Erfolg: Geheilt.

9. Fall. 18. VIII. H. B. 43 J. 3 Geburten, 1 Abort. Beschwerden: Ausbleiben der Regel vor 12 Wochen, Schmerzen im Unterleib, Ausfluß, Obstipation. Genitalbef.: Rechts vom corpus ein faustgroßer beweglicher prall elastischer, druckempfindlicher Tumor, der sich vom Uterus abgrenzen läßt. — 20. VIII. Operation: Längsschnitt; linkes Ovar in eine faustgroße, frei bewegliche Cyste verwandelt, wird abgetragen; am r. Ovar 2 etwa kirschengroße Cysten, wird ebenfalls abgetragen. Nach vorübergehender Spannung des Leibes am 8. IX. Entlassung: Bauchwunde sehr gut verheilt. Pat. bef. sich wohl. Erfolg: Geheilt.

10. Fall. 20. VIII. R. M. 62 J. 1 Geburt. Beschwerden: Seit 1909 Schmerzen im Kreuz und den Schultern, Kopfschmerzen.

Genitalbef.: Am hinteren Scheidengewölbe ein cystischer Tumor z. f. nach oben nicht abgrenzbar. — Tumor füllt die untere Hälfte des Abdomens aus, reicht links 2 Querfinger über den Nabel, hat glatte Oberfläche und ist wenig verschieblich. — 29. VIII. Operation: Längsschnitt in der Mittellinie: ein über mannskopfgroßes vom linken Ovar ausgehendes Cystom wird zuerst punktiert, dann ausgelöst; Exstirpation des Uterus mit dem verlängerten Collum; rechte Adnexe bleiben zurück. — 20. X. Entlassung: Vagina blindsackförmig geschlossen, sehr lang, kein Exsudat, nirgends infiltriert. Erfolg: Geheilt.

11. Fall. 27. IX. F. M. 43 J. Beschwerden: Seit Frühjahr zunehmende Schmerzen im Unterleib, Anschwellen des Leibes. — Im untern Teil des Abdomens eine mannsfaustgroße weiche fluktuierende Geschwulst. Genitalbef.: Uterus mit dem Tumor verschieblich. — 28. IX. Operation: Fascienquerschnitt: Ascites; der kindskopfgroße cystische, vom rechten Ovar ausgehende Tumor zerreißt beim Anfassen; am Uterus einige verdächtige Stellen, deshalb Totalexstirpation. — 2. XI. Entlassung: Wunde gut verheilt, Scheidenstumpf gut vernarbt, kein Exsudat. — Erfolg: Geheilt.

12. Fall. 10. X. B. M. 55 J. 12 Geburten, 2 Abortus. Beschwerden: Seit 4 Wochen spannende Schmerzen im Leib; Leib angeschwollen; nach 8jähriger Menopause im Sommer geringe Blutung. Genitalbef.: Vorderes Scheidengewölbe etwas herabgedrückt; von hier aus eine prallelastische Resistenz zu fühlen im Abdomen pralle Resistenz, die 3 Finger über den Nabel, nach rechts bis an die Darmbeinschaufel und Symphyse reicht. — 12. X. Operation: Pfannenstiel'scher Querschnitt; Punktion des linken Cyste; beim Versuch sie herauszuwälzen reißt sie ein und entleert sich in die Bauchhöhle; Abtragung des gedrehten Stieles, Ausspülung mit Kochsalzlösung. – 25. X. Schmerzen im linken Bein und Schwellung, die rasch zurückgeht. – 29. X. Becken besonders infiltriert. — 23. XI. Entlassung: Bauchwunde verheilt, im Becken keine Infiltration. Erfolg: Geheilt.

13. Fall. 20. X. 10. A. W. 58 J. — Operation: Reichlich Ascites; Punktion des über mannskopfgroßen Cystoms, Cystom fest adhaerent hinten am Douglas; Abtragung; Entfernung des linken Ovars; Abtragung des stark verwachsenen Wurmfortsatzes. — 30. XI. Entlassung. Erfolg: Geheilt.

14. Fall. 21. X. H. L. 26 J. 2 Geburten. Beschwerden: Seit 14 Tagen heftige intermittierende Schmerzen in der rechten Unterbauchgegend, die jetzt auf die linke Seite übergegangen sind und rechts nachgelassen haben. Ausfluß. Genitalbef.: Links vom corpus uteri ein hühnereigroßer weicher, elastischer Tumor zu fühlen. — 25. X. Operation: Querschnitt; Abtragung einer linksseitigen gänseeigroßen, bläulichen Cyste. — Abtragung des gefüllten 6 cm langen Appendix. —

18. XI. Entlassung: Narbe verheilt, keine Infiltration, kein Exsudat. Erfolg: Geheilt.

15. Fall. 22. XI. S. A. 26 J. Gravida M. III. 5 Geburten. Beschwerden: Ausbleiben der Regel seit September 1910; heute plötzlich Erbrechen mit Durchfall und Frost; seit 14 Tagen Schmerzen in der linken Unterbauchseite. Genitalbef.: Corpus uteri vergrößert; links vom Uterus ein hühnereigroßer, prallelastischer, schmerzempfindlicher, beweglicher Tumor. — 23. XI. Operation: Pfannenstiel'scher Schnitt; uterus faustgroß, gravid; links davon vom linken Ovar ausgehend ein kleines Cyston; Abtragung; manuelle Entfernung eines bereits riechenden Ovulums aus dem Cervicalkanal. — 30. XI. Temperaturen, Entfernung von Deciduaresten. — 9. I. Entlassung: Wunde p. p. geheilt. Erfolg: Geheilt.

16. Fall. 21. XII. E. A. 35. J. 10 Geburten. Beschwerden: Seit der 7. Geburt heftige Kreuzschmerzen bis heute, im September schneidende Schmerzen im Leib, Schüttelfrost, Ausfluß. Genitalbef.: Rechte Adnexe in einen ca. hühnereigroßen, prallelastischen, druckempfindlichen Tumor verwandelt; linke Adnexe gut daumendicker Strang! nach konservativer Behandlung ohne Besserung. — 15. II. Operation: Fascienquerschnitt; Abtragung der linken verdickten Tube, Punktion des linken Ovars und Versenkung; rechts wird der d. Ovar und d. Tube umfassende, im Douglas sitzende Tumor im toto abgetragen. — 11. III. 13. Entlassung: Wunde gut verheilt; kein Stumpfexsudat, Lüftung des Portio schmerzhaft. Erfolg: Geheilt.

17. Fall. 29. XII. B. M. 24 J. Beschwerden: Seit 5 Wochen Schmerzen in der linken Bauchseite und Anschwellen des Leibes. Genitalbef.: Hinter und oberhalb des Uterus eine Resistenz zu fühlen die druckempfindlich ist; nach oben bis zum Rippenbogen links ein mannskopfgroßer, weicher Tumor zu fühlen. — 5. I. 13. Operation: Längsschnitt bis 3 Finger über den Nabel. Punktion der Cyste, die einreißt und nach Lösung der Adhaerenzen im kleinen Becken und dem Peritoneum mit dem 1 × gedrehten Stiel abgetragen wird. Probeincision des rechten Ovars wegen Ca Verdacht; bleibt zurück. — 30. I. Entlassung gut verheilt; rechtes Ovar taubeneigroß. Erfolg: Geheilt.

18. Fall. 4. I. 1911. S. E. 54 J. 8 Geburten. Beschwerden: Seit Sommer vorigen Jahres geringe Zunahme des Leibesumfanges, seit 5 Wochen sehr stark, Stechen und wehenartige Schmerzen im Unterleib; Liegen auf der Seite schmerzhaft; Obstipation. Genitalbef.: Portio hinter der Symphyse; im hinteren Scheidengewölbe einige Knötchen; von hier aus Resistenzen zu fühlen. — 7. I. Operation: Sehr große, rechtsseitige Ovarialgeschwulst, Entleerung durch Einschneiden und Abtragen des Sackes. — 26. I. Entlassung: Wunde gut verheilt. Erfolg: Geheilt.

19. Fall. 9. I. K. M. 25 J. 2 Geburten. Beschwerden: Seit 4 Wochen stechende Schmerzen im Unterleib besonders beim Arbeiten und Husten; Obstipation; Ausfluß. Genitalbef.: Vorne und rechts oberhalb der Symphyse ein glatter ca. faustgroßer, mäßig beweglicher Tumor zu fühlen. — 11. I. Operation: Pfannenstil'scher Querschnitt; vom rechten Ovar ausgehend ein ca. 2 faustgroßes, nirgends verwachsenes Cystom; Abtragung; im linken Ovar eine walnußgroße Cyste, die aufgestochen wird. — 3. II. Entlassung: Bauchwunde gut verheilt, Ovarialstumpf ohne Exsudat. Erfolg: Geheilt.

20. Fall. 10. I. H. A. 32 J. 4 Geburten. Beschwerden: Vor 5 Jahren nach Heben einer größeren Last Blutung; damals Uebelkeit, Unwohlsein und brennende Schmerzen in der rechten Unterbauchgegend; 5 Wochen krank; seit 5 Wochen Nachlassen auf der rechten Seite und Auftreten der Schmerzen auf der linken; seit 5 Wochen auch geringe Zunahme des Leibesumfanges. Genitalbef.: In der regio hypogastrica eine große die linea alba nach links etwas überschreitende Resistenz zu fühlen; corpus nach hinten gedrückt, vor demselben ein beweglicher kindskopfgroßer bis zum Nabel reichender, praller, etwas harter Tumor zu fühlen. — 13. I. Operation: Pfannenstielquerschnitt, Hervorwälzen des über kindskopfgroßen 2 × stielgedrehten rechtsseitigen Ovarialcystoms; Abtragung; linkes Ovar über hühnereigroß; der cystisch degenerierte Teil wird reseciert, Reste von Ovarialgewebe bleiben zurück. — 1. II. Entlassung: Wunde gut verheilt, Uterus anteflektiert; linkes Ovar im Douglas gut haselnußgroß. Erfolg: Geheilt,

21. Fall. 8. III. Z. K. 38 J. Gravida M. V. 4 Geburten (1 Zange). Beschwerden: Seit der 2. Geburt Gebärmuttersenkung. Im Frühjahr durch einen Arzt eine Geschwulst im Abdomen konstatiert; seit letzter Regel im November schnelles Anwachsen der Geschwulst. Genitalbef.: In der Mitte zwischen Nabel und Symphyse eine weiche, ihre Consistenz wechselnde Resistenz von Mannskopfgröße; rechts davon eine derbe schwer verschiebliche, fast bis zum Rippenbogen reichende Resistenz, auch vom vorderen Scheidengewölbe aus zu fühlen; rechts vom Uterus, mit demselben durch einen Stiel verbunden, fühlt man einen höckrigen, faustgroßen, nahezu am rechten Rippenbogen befindlichen Tumor. — 10. III. Operation: Längsschnitt von der Symphyse bis zum Nabel; neben dem über kindskopfgroßen graviden Uterus, rechts eine über 2 faustgroße, glatte Cyste; Abtragung. Dann Kolporrhaphie. — 3. IV. Entlassung: Wunde verheilt, Uterus in Nabelhöhe, weich; Damm schlecht geheilt. Erfolg: Geheilt.

22. Fall. 14. III. R. S. 25 J. 1 Geburt. Beschwerden: Schon mehrere Jahre drückende Schmerzen in der rechten Seite; Ausfluß seit der Geburt im Juli 1910. Genitalbef.: Rechts vom Uterus ein weicher, beweglicher 3 Finger über die Symphyse reichender Tumor zu fühlen. — 16. III. Operation: Pfannenstiel Querschnitt. Vom rechten Ovar

ausgehend ein über mannskopfgroßes, gut bewegliches, gestieltes Cystom. Punktion einer dicken chokoladebraunen Flüssigkeit; Abtragung; am linken Ovar wird eine haselnußgroße Cyste angestochen. — 1. IV. Entlassung: Wunde gut verheilt, geringe Infiltration der Bauchdecken; geringes Stumpfexsudat rechts. Erfolg: Geheilt.

23. Fall. 20. III. R. E. 18 J. Beschwerden: Seit Dezember 1910 leichte Leibschmerzen in beiden Seiten, seit 8 Tagen heftiges Stechen in der linken Seite. Genitalbef.: Virgo; vom vorderen Scheidengewölbe aus ein cystischer, kindskopfgroßer Tumor zu fühlen; unterhalb des Nabels in der Tiefe ein Tumor zu fühlen. — 22. III. Operation: Fascienquerschnitt; vom rechten Ovar ausgehend ein über 2 faustgroßer cystischer Tumor, allseitig fest verwachsen; Punktion einer chokoladebraunen Flüssigkeit; Ausschälung aus dem Douglas und Abtragung samt der Tube. — 12. IV. Entlassung: Wunde gut verheilt, Uterus nach links verlagert. Erfolg: Geheilt.

24. Fall. 3. V. S. M. 61 J. 8 Geburten. Beschwerden: Seit 2 Jahren Obstipation, seit 4 Wochen Gefühl von Völle im Leib, Frösteln; seit dem 51. Jahr in Menopause. Genitalbef.: Im Abdomen ein fast mannskopfgroßer, glatter, leicht verschieblicher, bis zum Nabel reichender Tumor zu fühlen. — Adnexe nicht zu tasten. — 4. V. Operation: Pfannenstiel Querschnitt; Punktion des ca. mannskopfgroßen Cystoms ergibt klare Flüssigkeit; Abtragung. — 13. V. Eröffnung der Bauchwunde und Eiterentleerung. — 27. V. Entlassung: Bauchwunde klafft noch etwas, granuliert aber gut; (am Ende der Scheide eine ganz kurze atrophische Portio). Erfolg: Geheilt.

25. Fall. 7. V. O. L. 33 J. 6 Geburten, 1 Totgeburt. Beschwerden: Seit September ständige, verschieden starke wühlende Schmerzen im linken Unterleib, die ins Kreuz und rechte Bein ausstrahlen; seit 3 Wochen besonders stark; im Sitzen sind sie am stärksten. Genitalbef.: Uterus retroflektiert, läßt sich etwas aufrichten, fällt aber wieder zurück; links neben dem Uterus eine faustgroße Resistenz zu fühlen, die nicht im Zusammenhang mit dem Uterus steht. — 10. V. Operation: Ovariotomia sin. — 31. V. Entlassung: Uterus retroflektiert, beweglich; Adnexe wegen Spannung nicht zu tasten; Wunde per primam verheilt. Erfolg: Geheilt.

26. Fall. 24. V. N. M. 19 J. Beschwerden: Seit 4 Wochen stechende Schmerzen in beiden Unterleibsseiten bei schwerer Arbeit und Treppensteigen. Genitalbef.: Links vom Uterus ein apfelgroßer glattwandiger Tumor zu fühlen. 26. V. Operation: Fascienquerschnitt; linkes Ovar in einen faustgroßen cystischen Tumor verwandelt, der einreißt und gelbliche Flüssigkeit entleert; Abtragung. — 14. V. Entlassung: Operationswunde per primam geheilt, Befinden sehr gut. Erfolg: Geheilt.

27. Fall. 28. VI. K. R. 21 J. 1 Abgang im Oktober 1910. Beschwerden: Seit 4 Monaten Ausbleiben der Regel; seit heute schwache Blutung; Regel schmerzhaft. Genitalbef.: Uterus wenig vergrößert, retroflektiert; daneben rechts eine ca. gänseeigroße sehr druckempfindliche Resistenz zu fühlen. — 30. VI. Operation: Uterus in 2 Hälften geteilt, linke kleiner als die rechte; an den rechten Uterus schließt sich ganz eng eine apfelgroße, pralle Cyste an, vom rechten Ovar ausgehend; links schließt sich an das Horn ein 5½ cm langes Ovar an von ca. 2 cm Breite; Verwachsungen im Douglas; zwischen den Därmen frisches Blut; Abtragung des Cystoms und Spaltung des rechtsseitigen Hornes durch Längsschnitt, das Blutflüssigkeit enthält; Tube rechts ebenfalls verdickt, enthält etwas dunkles Blut; Resektion des rechtsseitigen Uterushornes, das keinen Ausgang hat. 15. VII. Entlassung; Operationswunde per primam geheilt. Uterus anteflektiert, Adnexe nicht zu tasten. Erfolg: Geheilt.

28. Fall. 1. VII. 1911. H. A. 34 J. Operation: Flankenschnitt rechts; reichliches Blut und haemorrhagische Massen; im Douglas und rechts ein fast 2 faustgroßer hinten und oben fest verwachsener Tumor, der geplatzt ist; Uterus mit dem Rektum verwachsen, der auf ein Stück weit abgelöst wird. — Exstirpation. — 31. VIII. Entlassung. Erfolg: ?

29. Fall. 11. VII. 1911. K. C. 37 J. Operation 12. VII. Bis über den Nabel reichend eine Cyste, die punktiert wird; Cystom geht vom linken Ovar aus; Abtragung; rechtes Ovar normal. 1. VIII. Entlassung. Erfolg: ?

30. Fall. 18. VII. 11. P. J. 58 J. Operation 19. VII. Längsschnitt; ein stark verwachsener Tumor, der vom Netz bedeckt ist; im oberen Abschnitt mit dem Netz verwachsen; Verkleinerung durch Punktion; Cystom geht aus vom rechten Ovar; Lösung sämtlicher Verwachsungen und Abtragung; Abtragung des Appendix; — linkes Ovar bleibt zurück. — 9. VII. Entlassung. Erfolg: ?

31. Fall. 23. VII. N. S. 42 J. Operation 24. VII. Längsschnitt; Von der Symphyse beginnend bis fast zum Nabel ein Tumor; Lösung aus seiner Umgebung und Durchschneidung oberhalb der Symphyse; — es handelt sich um ein Dermoidcystom. — 11. VIII. Entlassung. Erfolg: ?

32. Fall. 1. VII. L. E. 41 J. 4 Geburten, 1 Fehlgeburt. Beschwerden: Letzte Regel vor 11 Wochen, seitdem häufig Schmerzen auf der rechten Seite, vor 4 Wochen 1 × sehr heftige Schmerzen auf der rechten Seite ausstrahlend in die rechte Schulter und den Rücken; galliges Erbrechen; auf Arznei Besserung; vor 3 Tagen Wiederholung des gleichen Anfalles; seit 4 Tagen Opstipation. Genitalbefund: Im vorderen Scheidengewölbe wölbt sich eine sehr druckempfindliche Resistenz vor; im rechten Hypogostrium eine Vorwölbung,

die 2 Querfinger oberhalb des Nabels bis fast zum Poup. Band reicht. — 2. VII. Operation: Längsschnitt; Uterus gravid über faustgroß, rechts ein parovarialer Tumor von Kindskopfgröße, der 2 × um 360° gedreht ist; Tumor stark injiciert, Ovar blau schwarz um das 10fache vergrößert; Abtragung des Cystoms. — 22. VII. Entlassung: Hautwunde per primam geheilt, Uterus anteflektiert, faustgroß, beweglich; Adnexe nicht zu tasten; an der vorderen Uteruswand ein kindskopfgroßer, harter Tumor. Erfolg: Geheilt.

33. Fall. 20. VIII. V. B. 37 J. 9 Geburten. Beschwerden: Am 17. VII. starke Schmerzen im Unterleib, 4—5 Mal Erbrechen, auf Arznei Linderung; im Liegen wenig Schmerzen. Seit Auftreten der Schmerzen Zunahme des Leibesumfanges. Genitalbef.: Uterus retroflektiert, beweglich; in der Mittellinie von der Symphyse bis 2 Querfinger unterhalb des Nabels reichend ein praller Tumor. — 22. VIII. Operation: Längsschnitt; vom linken Ovar ausgehend ein über mannskopfgroßer, 1 × stielgedrehter Tumor; Abtragung; rechtes Ovar o. B. — 24. VIII. Die Patientin wird wegen Apathie, Aufregungszuständen und Depressionsideen ad psychiatros verlegt.

34. Fall. 23. VIII. O. B. 26 J. 1 Geburt. Beschwerden: Seit 3 Tagen starke Schmerzen im Unterleib; nach dem Auftreten einige Male Erbrechen. Genitalbef.: Uterus retoflektiert, nicht aufrichtbar; im unteren Teil des Abdomens, in der Mitte bis zum Nabel, rechts etwas höher, ein praller, elastischer, sehr druckempfindlicher, wenig verschieblicher Tumor zu fühlen. — 24. VIII. Operation: Längsschnitt; vom rechten Ovar ausgehend ein über mannskopfgroßer 2 × stielgedrehter, blutrot verfärbter Tumor; in der Bauchhöhle haemorrhagisch gefärbte Flüssigkeit. — Kochsalzinfussion. — 16. IX. Entlassung: Wunde fest vernarbt; Uterus etwas dextroponiert, frei beweglich. Erfolg: Geheilt.

35. Fall. 24. VIII. S. B. 20. J. Beschwerden: Seit Februar Schmerzen im Unterleib, besonders stark seit 3 Wochen. Genitalbef.: Uterus retroflektiert, rechts neben und über ihm ein kindskopfgroßer, prallelastischer, abgrenzbarer Tumor, bis 1 Finger unterhalb zum Nabel reichend und bis fast an die rechte Beckenseite. — 26. VIII. Operation: Längsschnitt; Punktion zur Verkleinerung des Cystoms, graubraune, dicke Flüssigkeit, die Bröckel und Haare enthält; nach Entleerung Abtragung des 2 × um 360° stielgedrehten Cystoms. — 15. IX. Entlassung: Wunde glatt geheilt, corpus anteflektiert, kein Stumpfexsudat. Erfolg: Geheilt.

36. Fall. 19. IX. J. M. 69 J. 4 Geburten, 1 Abgang. Beschwerden: Seit Neujahr Auftreten einer Geschwulst im Leib, die immer größer wird; Incontinentio urinae, Atembeschwerden; seit dem 54. Jahr Menopause. An Pfingsten 6 wöchentliche starke Blutung, die mit Pausen von 3 und 2 Wochen bis heute schwach dauert. Genital-

befund; Portio etwas nach unten gedrängt; das ganze Abdomen von einer riesigen Geschwulst ausgefüllt, die von der Symphyse bis auf eine Hand breit links, 1 Finger breit rechts zum Rippenbogen reicht, etwas nach rechts verlagert. Oberfläche glatt, hart; Tumor wenig verschieblich. — 20. IX. Operation: Vor Beginn der Operation schon künstliche Atmung und Kampher; Längsschnitt: Beim Herausleiten des über 2 mannskopfgroßen, vom rechten Ovar ausgehenden Tumor, reißt eine Dünndarmschlinge ein; Abtragung des Cystoms; wegen der Größe der Wunde in der Dünndarmschlinge, wird das Stück an Peritoneum angenäht und ein Anus praeternaturalis angelegt. Patientin während der Operation pulslos, Herzschlag ziemlich regelmäßig. — Herzmassage, elektr. Strom; Puls wieder fühlbar. — Wegen Ekzems um den Anus praeternaturalis, wegen häufigen Erbrechens, weil sich die Kotfistel nicht schließt wird am 2. XI. eine Enteroanastomose angelegt mit Ausschaltung des zerrissenen Stückes; Anfrischung der Wundränder an der Fistel und Schluß der Bauchhöhle; Kampher, Kochsalzinfusion. — 8. XI. Exitus (Herzschwäche). Erfolg: †.

37. Fall. 18. X. S. M. 58 J. 5 Geburten, 1 Abgang. Beschwerden: Seit Januar eine Geschwulst im Leib, die immer größer wird, keine Schmerzen. Genitalbef.: Ueber dem Uterus ein großer bis 2 Querfinger oberhalb des Nabels reichender, kugelförmiger, prallelastischer und fluktuierender, glatter Tumor. — 20. X. Operation: Pfannenstiel-Querschnitt; Punktion des gut 2 kindskopfgroßen Tumors links und dann Abtragung. — Nach vorübergehender Cystitis am 7. XI. Entlassung: Bauchwunde per primam geheilt; Urin mäßig getrübt.

38. Fall. 31. X. K. T. 24 J. Gravida M. III. 2 Geburten. Beschwerden: Seit 6 Wochen anfallsweise starke Schmerzen in der untern Bauchgegend; letzte Regel Mitte August. Genitalbef.: In der linken Unterbauchgegend ein ca. kindskopfgroßer Tumor zu fühlen, der neben der linken Tube liegt gut beweglich und glattwandig ist. — 3. XI. Operation: Pfannenstiel-Querschnitt. Hervorwälzen des 2 faustgroßen, vom linken Ovar ausgehenden, freibeweglichen Tumors: Abtragung; im rechten Ovar eine walnußgroße Cyste, die punktiert wird; Ovar selbst bleibt zurück. — 16. XI. Entlassung: Uterus kindskopfgroß, in der Mitte zwischen Nabel und Symphyse; Bauchwunde per primam geheilt. Erfolg: Geheilt.

39. Fall. M. M. 31 J. 3 Geburten. Beschwerden: Seit 8 Tagen Uebelkeit, Erbrechen, Kopfschmerzen, Schmerzen im Leib besonders rechts; Frostgefühl; Periode von Juli bis September sehr schwach. Genitalbef.: Rechts hinten im Douglas deutliche Resistenz; linke Adnexe nicht verdickt, aber druckempfindlich; Uterus etwas vergrößert weich. — 7. XI. Operation: Pfannenstielquerschnitt; vom rechten Ovar ausgehend ein kleinfaustgroßes Cystom, liegt im hinteren Scheidengewölbe; Abtragung; das andere Ovar ziemlich groß mit mehreren kleinen

Cysten wird wegen der Jugend der Patientin zurückgelassen; Uterus vergrößert, gravis, weich. — 27. XI. Entlassung: Bauchwunde per primam geheilt, Uterus liegt nach hinten, Aufrichtung und Hodge. Erfolg: Geheilt.

40. Fall. 20. XI. M. M. 19 J. (2 Abgänge?) Beschwerden: September 1910 und August 1911 Abrasio. Nach der letzten Abrasio 6 Wochen Aussetzen der Blutung, dann 14tägige Blutung, wieder ca. 4 Wochen Pause und nun seit Ende Oktober bis jetzt erneute Blutung. Genitalbef.: Linkes Ovar hühnereigroß, prall elastisch, leicht verschieblich. 21. XI. Operation: Pfannenstiel Querschnitt: Vom linken Ovar ausgehend ein kleiner cystischer Tumor, der abgetragen wird; rechtes Ovar OB. — 6. I. Entlassung: Rechte Adnexe OB; Wunde glatt und fest vernarbt. Erfolg: Geheilt.

41. Fall. 16. XII. W. Ch. 28 J. 3 Geburten. Beschwerden: Vor 14 Tagen Abort, seitdem Blutung; seit $^3/_4$ Jahren Schmerzen in der rechten Seite; Harndrang. — Genitalbef.: Vom vorderen Scheidengewölbe aus ein bis 2 Finger unterhalb des Nabels reichender prall elastischer, kindskopfgroßer Tumor z. f., über dem die vordere Scheidenwand beweglich ist; corpus uteri nach links und hinten gedrängt, etwas vergrößert. — 18. XII. Operation: Pfannenstiel Querschnitt; vom linken Parovarium ausgehend ein kindskopfgroßer Tumor 1× stielgedreht; Abtragung des Cystoms unter Erhaltung des Ovars. — 6. I. Entlassung: Rechte Adnexe etwas verdickt, Wunde per primam bis auf eine erbsengroße, gut granulierende Stelle links, geheilt. — Erfolg: Geheilt.

42. Fall. 20. XII. W. M. 27 J. 2 Geburten. Beschwerden: Vor 2 Jahren schon vorübergehend starke Leibschmerzen; einige Male starke Obstipation; Regel nur während der letzten 3 Monate regelmäßig. Genitalbef.: Im hinteren Scheidengewölbe, links neben dem Uterus, ein prallelastischer, gänseeigroßer, beweglicher Tumor z. f. — 22. XII. Operation: Pfannenstiel Querschnitt; vom linken Ovar ausgehend ein gänseeigroßer Tumor, der abgetragen wird; rechtes Ovar kleincystisch degeneriert; die Cysten werden punktiert. — 9. I. Entlassung: Rechtes Ovarium Druck empfindlich; Bauchwunde per primam geheilt. Erfolg: Geheilt.

43. Fall. 12. I. 1912. P. L. 30 J. 1 Geburt (Perforation wegen engen Beckens). Beschwerden: Patientin gravida m. X. kommt mit Wehen in die Klinik; Blase noch nicht gesprungen; letzte Regel anfangs Mai. — 12. I. Nach Entbindung der Frau durch die Sectio caesarica, Entfernung des beim Einschnitt angeschnittenen und entleerten Cystoms, das nach vorne über die Symphyse gelegen, nach hinten hinter den Uterus sich fortsetzt; auf der rechten Seite, wo das Cystom saß, bestanden daumendicke Varicositäten; der Uterus blutet beträchtlich atonisch, deshalb Totalexstirpation: linkes Ovar bleibt zurück. — Kochsalzinfusion, Kampher. — 1. II. Entlassung: Bauchwunde per primam geheilt, Scheidennarbe gut geheilt, etwas höckrig, kein Stumpfexsudat z. f. Erfolg: Geheilt.

44. Fall. 7. II. H. K. 64 J. 9 Geburten, 1 Abgang. Beschwerden: Seit 10 Jahren unangenehmes Gefühl im Leib; Feststellung einer Geschwulst vor 6 Jahren; jetzt Schmerzen im Leib, keine Blutung, kein Ausfluß; Dickerwerden des Leibes. Seit 22 Jahren in Menopause. Genitalbef.: Im hinteren Scheidengewölbe eine elastische Resistenz z. f.; auf der linken Unterbauchseite ein großer glatter, fast bis zum Rippenbogen und ziemlich weit nach rechts reichender Tumor z. f. — 8. II. Operation: Längsschnitt; Tumor vom rechten Ovar ausgehend, von graublauer Farbe, wenig verwachsen; bei seiner Entfernung platzt er und entleert sich; Stiel $2^1/_2\times$ gedreht, besteht aus 3 Teilen: 1. Teil aus dem rechten ligamentum ovarii, der Tube und dem lig. latum; 2. Teil aus der Tube der andern Seite, die mit dem Tumor verwachsen ist; 3. Teil aus einem Strang, der von der Flexur in den Tumor geht; Tumor liegt hauptsächlich auf der linken Seite des Uterus; Abtragung der 3 Stiele; Entfernung des linken, über hühnereigroßen, cystisch verwandelten Ovars. — 3. IV. Entlassung: Bauchwunde bis auf eine kleine granulierende Strecke geschlossen. — Erfolg: geheilt.

45. Fall. 14. II. St. K. 34 J. 7 Geburten, 2 Fehlgeburten. Beschwerden: Seit 2 Jahren dicker werden, keine Schmerzen; seit der letzten Geburt vor 3 Jahren Ring getragen wegen Vorfall. Genitalbef.: Uterus retroflektiert, normal groß; im Abdomen bis 3 Finger über dem Nabel reichend ein Tumor z. f., der rechts oben unterhalb des Nabels eine derbe hühnereigroße Auflagerung hat; linke Adnexe druckempfindlich; rechts großer, fluktuierender, bis an den Nabel reichender Tumor. — 19. II. Operation: Vordere und hintere Plastik; Längsschnitt in der Mittellinie: ein 2 mannskopfgroßes Cystom, das entleert vor die Bauchwand gebracht und abgetragen wird; hierauf Ventrifikation des Uterus. — 13. III. Entlassung: Bauchwunde per primam geheilt, Damm sehr hoch, ziemlich dick, fest verheilt, Uterus anteflektiert, fixiert, Adnexe OB. — Erfolg: Geheilt.

46. Fall. 19. II. Sch. M. 31 J. 4 Geburten. Beschwerden: Seit 4 Tagen nach Heben einer größeren Last, heftige stechende Schmerzen in der rechten Seite, die beständig vorhanden sind. Genitalbef.: Auf der linken Seite des Uterus ein über kindskopfgroßer, prall elastischer Turmor z. f., fast bis zum Rippenbogen reichend. — 20. II. Operation: Längsschnitt in der Mittellinie; vom rechten Ovar ausgehend ein vielkammeriges, über mannskopfgroßes, $2\times$ um 180^0 stielgedrehtes Cystom; Tube daumendick; beim Hervorwälzen reißen einige Cysten des Tumors ein; Abtragung. 7. III. Entlassung: Kein Stumpfexsudat; Wunde seit heute im untern Wundwinkel geringe Sekretionen; Bauchwunde per primam geheilt. — Erfolg: Geheilt.

47. Fall. 23. II. L. A. 30 J. 3 Geburten. Beschwerden: In den letzten Monaten starke Perioden; beständige Blutung von Dezember bis Februar; seitdem wieder blutend. Genitalbef.: Links neben dem

Uterus eine gänseeigroße, prall elastische Resistenz; rechte Adnexe verdickt und druckempfindlich. — 27. II. Operation: Längsschnitt: Rechtes Ovar zwetschgengroß mit mehreren Follikeln, die punktiert werden; linkes Ovar hühnereigroß, wird mit einem Teil der Tube abgetragen. — 13. III. Entlassung: Bauchwunde per primam geheilt, bis auf eine erbsengroße sezernierende Stelle; Adnexe OB.; keine Blutung mehr. Erfolg: Geheilt.

48. Fall. 27. II. B. H. 49 J. 3 Geburten. Beschwerden: Vor 4 Jahren zum ersten Mal einen Vorfall bemerkt; 2 Jahre lang Ring getragen, der wegen Schmerzen entfernt wurde. Seitdem ging der Vorfall nicht mehr zurück. — Genitalbef.: Vor dem Introitus die ganze vordere und hintere Scheidenwand mit der Portio, um die herum breite schmierige ulcera sitzen; rechts neben dem Uterus ein über mannskopfgroßer, höckriger, leicht verschieblicher, bis zum Nabel reichender Tumor z. f. — 1. III. Operation: Laparotomie: Entfernung des großen Ovarialtumors; Ablösung sämtlicher Verwachsungen des Uterus und dann vaginale Exstirpation; wegen starker Spannung des Leibes, häufigen Erbrechens und erfolgloser Einläufe am 4. III. Relaparotomie: Entleerung blutig seröser Flüssigkeit; Darmschlingen wenig injiciert. Auf Einlauf reichlich Stuhl; Leib weich. — 6. III. Leib stark gespannt; rascher Verfall, Puls schlecht. — 7. III. Exitus.

49. Fall. 28. II. B. A. 28 J. 28. II. Operation: Längsschnitt: Rechts ein fast kindskopfgroßes, stielgedrehtes, blau verfärbtes Dermoidkystom, das abgetragen wird; links ein über faustgroßes Dermoidkystom, das den Douglas ausfüllt; vom linken Ovar konnte noch etwa die Hälfte erhalten werden. — 25. III. Entlassung: Erfolg: ?

50. Fall. 6. III. Sch. Th. 30 J. 3 Geburten, 1 Abgang. Beschwerden: Im August starke Schmerzen im Leib mit Fieber und Kopfschmerzen, Schüttelfrost, seit einigen Monaten stärkere Schmerzen, auch im Kreuz; Gewichtabnahme. Genitalbef.: Uterus retroflektiert, vorn und links neben dem Uterus ein faustgroßer, prall elastischer Tumor, etwas verschieblich; linke Adnexe etwas druckempfindlich; Descensus beider Scheidenwände. — 7. III. Operation: Pfannenstiel Querschnitt: Exstirpation des linsseitigen 1× stielgedrehten Ovarialkystoms; rechtes Ovar klein cystisch degeneriert; Punktion der Cysten; Ventrifikation, Hintere Plastik. — 3. IV. Entlassung: Wunde gut granulierend; Uterus anteflektiert. Erfolg: Geheilt.

51. Fall. 11. III. K. M. 29 J. 4 Ceburten. Beschwerden: Vor 7 Wochen Entbindung; 14 Tage darauf begannen unregelmäßige Blutungen, Stunden bis zu Wochen dauernd, bis heute. Genitalbef.: Corpus uteri retroflektiert, vor dem Uterus und rechts davon ein über faustgroßer prallelastischer, beweglicher Tumor. — 12. III. Operation: Fascienquerschnitt: Von der linken Seite ausgehend ein über faustgroßes Cystom, das platzt und dann abgetragen wird; Abrasio. — 27. III. Entlassung: Bauchwunde linear verheilt, Adnexe OB. Erfolg: Geheilt.

52. Fall. 11. III. S. A. 35 J. Beschwerden: Heftig ziehende Schmerzen vom Rücken in die Blasengegend; Stechen in der Leistengegend; Stuhl unregelmäßig, Beschwerden beim Wasserlassen. Genitalbef.: Uterus exstirpiert, vagina endet blindsackförmig mit einer glatten Narbe; Becken ausgefüllt von einem großen, teilweise sich cystisch anfühlenden Tumor, der nach oben 4 Querfinger über die Symphyse reicht. — 13. III. Operation: Längsschnitt, seitlich vom Medianschnitt, von der rechten Seite ausgehend ein kindskopfgroßer, subperitoneal gelegener, cystischer Tumor; bei Auslösung platzt er und entleert bernsteinfarbige Flüssigkeit; Abtragung der Cyste. — 1. IV. Entlassung: Bauchwunde per priman geheilt und fest. Erfolg: Geheilt.

53. Fall. 20. III. W. A. 35 J. 5 Geburten. Beschwerden: Nach Abheilung einer Blinddarmentzündung Fortbestehen von Schmerzen etwas mehr nach links; vom Arzt ein Tumor festgestellt. Genitalbef.: Rechts neben dem Uterus ein gänseeigroßer, prallelastischer, glattwandiger, beweglicher Tumor. — 21. III. Operation: Fascienquerschnitt; Abtragung eines kindskopfgroßen 1× stielgedrehten Parovarialkystoms; neben ihm das lang ausgezogene Ovar. — 11. IV. Entlassung: Bauchwunde reaktionslos geheilt, linke Adnexe OB. — Erfolg: Geheilt.

54. Fall. 23. III. B. J. 31 J. 5 Geburten (1 Totgeburt). Keine Beschwerden, vom Arzt geschickt. Genitalbef.: Im Abdomen über dem Uterus gelegen, bis 3 Finger oberhalb des Nabels, hauptsächlich auf der rechten Seite liegend, ein höckriger, nicht druckempfindlicher Tumor zu fühlen. — 25. III. Operation: Längsschnitt: Ein großes, stielgedrehtes Ovarialkystom; Inhalt haemorrhagisch; Abtragung des Stieles. — 11. IV. Entlassung: Bauchwunde per primam geheilt. Erfolg: Geheilt.

55. Fall. 9. IV. Sch. B. 44 J. 4 Geburten. Beschwerden: Keine; vom Arzt Geschwulst festgestellt. Genitalbef.: Vor dem Uterus ein über faustgroßer, prallelastischer Tumor mit glatter Oberfläche, beweglich. — 11. IV. Operation: Längsschnitt; Abtragung eines vom rechten Parovarium ausgehenden, über kindskopfgroßen, prallelastischen Tumors mit Entfernung des Ovars und der Tube. — 8. V. Entlassung: Bauchwunde linear verheilt, kein Stumpfexsudat. Erfolg: Geheilt.

56. Fall. 12. IV. S. R. 26 J. 3 Geburten. Beschwerden: Drei Wochen nach der letzten Geburt (Zange) vor sechs Wochen Drang im Leib nach unten; vom Arzt zur Operation geraten. Genitalbef.: Im hinteren Scheidengewölbe hinter dem Uterus ein gänseeigroßer, glattwandiger, harter, unbeweglicher, etwas druckempfindlicher Tumor. — 13. IV. Operation: In den unteren Partieen des Abdomens leicht getrübte, seröse Flüssigkeit; hinter dem Uterus vom rechten Ovar ausgehend, ein kleinkindskopfgroßer, sehr harter, mit dem Douglas verwachsener Tumor; Auslösung und Abtragung. — 1. V. Entlassung: Bauchwunde reaktionslos verheilt. Erfolg: Geheilt.

57. Fall. 19. IV. K. M. 36 J. 20. IV. Operation: Längsschnitt: Linke Tube in ein 2 fingerdickes Gebilde von blauroter Farbe umgewandelt, Ovar cystisch vergrößert; Abtragung des linken Ovars und der Tube; Uterus, rechtes Ovar und Tube bleiben zurück. — Entlassung: 10. V. Erfolg: ?

58. Fall. 25. IV. B. B. 47 J. Beschwerden: Dickerwerden des Leibes seit mehreren Jahren; manchmal Schmerzen; vor 8 Tagen Leibschmerzen, seit 3 Tagen unerträglich; seitdem Stuhl angehalten. Genitalbef.: Im Scheidengewölbe eine prallelastische Resistenz z. f., nach oben bis zum Nabel reichend, nicht verschieblich. — 26 IV. Operation: Längsschnitt: Vom rechten Ovar ausgehend ein Tumor, $1^1/_2\times$ stielgedreht; Punktion; nach Lösung von Adhaerenzen Abtragung; gleichzeitige Entfernung des fingerdicken Appendix. — 29. V. Entlassung: Bauchwunde linear vernarbt, Obstipation gebessert. Erfolg: Geheilt.

59. Fall. 5. V. R. E. 36 J. Befund: Rechts walnußgroßer Tumor, leicht schmerzhaft; links an der Beckenwand eine leichte Verdickung. — 6. V. Operation: Längsschnitt: Beide Tuben leicht verdickt, stark geschlängelt; rechtes Ovar in einen hühnereigroßen Tumor verwandelt; Abtragung dieser Seite; Tube und Uterus werden herausgeschnitten; Abtragung der linken Tube und Resektion eines Stückes vom Ovar links, das eine kleine Cyste enthält; Entfernung des Wurmfortsatzes (Diagn. Salpingitis dupl., Cystom rechts). — 31. V. Entlassung.

60. Fall. 8. V. W. L. 46 J. 15. V. Operation: Längsschnitt: Rechtes Ovar in einen über orangengroßen Tumor verwandelt, der platzt und eine große Menge schwarzen Inhalt entleert; linkes Ovar cystisch; Uterus enthält Myome und ist kindskopfgroß. Totalexstirpation mit Entfernung beider Adnexe. — 11. V. Entlassung. Erfolg: ?

61. Fall. 8. V. A. E. 34 J. 4 Geburten. Beschwerden: Dickerwerden des Leibes seit 4 Wochen, Gefühl von Völle; keine Schmerzen. Genitalbef.: Uterus retroflektiert, nicht beweglich; vor dem Uterus ein großer, bis über den Nabel reichender, glattwandiger, prallelastischer Tumor z. f. — 10. V. Operation: Längsschnitt: Vom rechten Parovarium ausgehend ein bis zum Rippenbogen reichendes Cystom; Punktierung und Abtragung mit dem Ovar. — 29. V. Entlassung: Bauchwunde per primam geheilt. Erfolg: Geheilt.

62. Fall. 22. V. Sch. M. 42 J. Beschwerden: Seit 4 Monaten heftige Schmerzen im Leib und im Kreuz, besonders in der linken Bauchseite; Mattigkeitsgefühl. Genitalbef.: Virgo intakta; nicht zu untersuchen; Untersuchung in Narkose: rechts neben dem Uterus eine faustgroße, wenig bewegliche Resistenz. — 23. V. Operation: Längsschnitt: Vom rechten Ovar ausgehend, intraligamentär, ein wenig bewegliches Cystom, das beim Versuch der Entwicklung platzt und eine schmierige, zähe Masse entleert; Verwachsung hinten im Douglas; Abtragung; Ent-

fernung des linken Ovars, das einige kirschgroße Cysten enthält; Entfernung des Wurmfortsatzes, der kleinfingerdick ist und einige Kotsteine enthält. — 29. VI. Entlassung: Bauchwunde reaktionslos verheilt, Adnexe OB. Erfolg: Geheilt.

63. Fall. 31. V. K. A. 29 J. 3 Geburten. Beschwerden: Anwachsen des Leibes seit Winter, keine Schmerzen; vor 3 Tagen heftige Schmerzen, besonders in der linken Leibseite; zugleich Auftreten der Periode sehr stark. Genitalbef.: Corpus retroflektiert, über dem Uterus ein prallelastischer, kindskopfgroßer Tumor, fast bis zum Rippenbogen reichend, glattwandig, fluktuierend. — 1. VI. Operation: Längsschnitt: Entleerung von haemorrhagischer Flüssigkeit aus dem Tumor durch Punktion; Tumor geht vom linken Ovar aus und ist 2 × um seine Achse gedreht; Abtragung der Cystoms dicht am Uterus; rechte Tube etwas verdickt; — Kochsalzinfusion. — 14. VI. Entlassung: Bauchwunde per primam geheilt, Adnexe OB. Erfolg: Geheilt.

64. Fall. 31. V. B. B. 31 J. 5 Geburten (1 Totgeburt). Beschwerden: Seit 5 Jahren stärkerer Leib, der während der letzten Schwangerschaft sehr gespannt und dick war; Atmungs- und Herzbeschwerden; nach der Geburt nur ganz geringe Abnahme des Leibesumfanges; in letzter Zeit wieder Zunahme. Genitalbef.: Corpus gänseeigroß; über dem Uterus auf der rechten Seite bis zum Rippenbogen reichend, links bis handbreit unter den Rippenbogen reichend, ein prallelastischer, fluktuierender Tumor, der mit dem Uterus nicht in Zusammenhang steht; Druckempfindlichkeit oberhalb des Coecum. — 3. VI. Operation: Längsschnitt: Die Venen des Tumors hochgradig varicös; Punktierung einer haemorrhagischen Flüssigkeit; der Tumor geht von der rechten Seite aus und ist 1 × um seine Achse gedreht; Abtragung; Entfernung des starren und etwas verdickten Appendix. — 19. VI. Entlassung: Wunde reaktionslos verheilt; linke Adnexe OB., rechts ein hühnereigroßer, nicht druckempfindlicher Stumpf. Erfolg: Geheilt.

65. Fall. 3. VI. Th. B. 42 J. 1 Geburt. Beschwerden: Seit einigen Wochen Vorfall nach starkem Husten; beim Husten auch spontaner Abgang von Urin; Einlegen eines Ringes; bald darauf weißer Ausfluß; vor 4 Wochen geschwollene Beine. Genitalbef.: An den M. M. Lippen eine Markstück große Erosion. Im Abdomen verschiedene Tumoren z. f. — 10. VI. Operation: Einschnitt in der Mittellinie: Vom linken Ovar ausgehend ein sehr großer, harter Tumor (carcinomatös entartetes Cystom); Ablassen einer großen Menge rötlicher Flüssigkeit im Abdomen. Peritoneum viscerale und perietale leicht inficiert, besonders in der Tiefe des Douglas; Entfernung des rechten Ovars; Ventrification des Uterus. 22. VI. Entlassung: Beim Pressen tritt aus der Vulva nichts heraus; Bauchnarbe reaktionslos verheilt. Erfolg: Geheilt.

66. Fall. 4. VI. K. E. 50 J. 5. VI. Operation: Längsschnitt: Cyste enthält 10 Liter klare Flüssigkeit, retroperitoneal entwickelt; Ovar

lang gestreckt; ungewöhnlich groß; Exstirpation. — 29. VI. Entlassung. Erfolg: ?

67. Fall. 4. VI. E. B. 52 J. 4 Geburten, 1 Abgang. Beschwerden: Anwachsen des Leibes seit 4 Jahren; zeitweise Schmerzen; keine Blutung, kein Ausfluß; seit 4 Wochen Schmerzen im ganzen Leib; Abmagerung, Obstipation; seit 13 Jahren in Menopause. Genitalbef.: Im Becken eine große prallelastische Resistenz; im Abdomen ein großer, prallelastischer, überall glatter, vom Becken bis zum Rippenbogen reichender Tumor z. f. — 7. VI. Operation: Längsschnitt: Cyste, mit der vorderen Bauchwand innig verwachsen, wird beim Einschneiden eröffnet und entleert; sie geht vom rechten Ovar aus und ist $1^1/_2\times$ um den Stiel gedreht; Ablösung und Abtragung. — 2. VII. Entlassung: Auf der rechten Seite über walnußgroße, etwas druckempfindliche Resistenz; linke Adnexe OB.; Bauchwunde bis auf eine kleine Stelle verheilt. Erfolg: Geheilt.

68. Fall. 17. VI. H. K. 53 J. 18. VI. Operation: Längsschnitt: Runder, kindskopfgroßer, beweglicher Tumor, ausgehend vom rechten Ovar; linkes Ovar unverändert; Entfernung beider Ovarien; Uterus bleibt zurück. — 24. VII. Entlassung. Erfolg: ?

69. Fall. 18. VI. B. B. 33 J. 3 Geburten. Beschwerden: Seit der letzten Geburt vor $2^1/_2$ Jahren dicker Leib, der allmählich noch dicker wurde. Vor 14 Tagen plötzlich kolikartige Schmerzen im Leib, 4 Tage lang besonders auf der rechten Seite; mehrmals Erbrechen; seitdem Nachlassen der Schmerzen, kein Erbrechen mehr. Genitalbef.: Ueber dem Uterus ein mannskopfgroßer glatter, prallelastischer beweglicher, bis 2 Finger oberhalb den Nabel reichender Tumor z. f. — 19. VI. Operation: Längsschnitt; vom linken Ovar ausgehend ein nahezu kindskopfgroßer, gut beweglicher Tumor; Punktierung; Abtragung; rechtes Ovar klein cystisch degeneriert, Punktierung einzelner kleiner Cysten. — 13. VII. Entlassung: Bauchwunde bis auf eine kleine noch granulierende Stelle linear vernarbt; Adnexe OB. Erfolg: Geheilt.

70. Fall. 25. VI. Z. Cl. 63 J. 27. VI. Operation: Vom rechten Ovar ausgehend ein Tumor; Uterus klein und atrophisch; Entfernung der Cyste und des andern Ovars. — 25. VII. Entlassung. Erfolg: ?

71. Fall. 3. VII. L. M. 44 J. 7 Geburten. Beschwerden: Seit mehreren Jahren stärkerer Leib; seit 6 Wochen Druck nach unten, Harndrang, Obstipation. Genitalbef.: Ueber dem Uterus ein großer prallelastischer Tumor, 3 Finger bis oberhalb des Nabels reichend, glatt, fluktuierend, wenig beweglich. — 4. VII. Operation: Längsschnitt: Punktierung des Tumors: hellgelbe, klare Flüssigkeit; Abtragung des vom rechten Parovarium ausgehenden Cystoms samt Tube und Ovar. — 23. VII. Entlassung: Bauchwunde reaktionslos verheilt, Adnexe OB. Erfolg: Geheilt.

72. Fall. 30. VII. W. B. 38 J. Beschwerden: Blutungen während der Periode sehr stark 8—14 Tage lang, sehr unregelmäßig; Schwäche;

Schmerzen während der Periode, besonders rechts im Unterleib, seit einigen Tagen beständig Blutungen. Genitalbef.: Uterus leicht vergrößert: an Stelle des linken Ovar eine wurstförmige, ungefähr bananengroße Resistenz; rechtes Ovar ebenfalls vergrößert. — 7. VIII. Operation: Linkes Ovar in die Länge gezogen, stark vergrößert, höckrig; Entfernung des Uterus mit beiden Adnexen. — 5. IX. Entlassung: Wunde völlig verheilt; Scheidenstumpf etwas dick, beweglich; kein Stumpfexsudat. Erfolg: Geheilt.

73. Fall. 22. VII. H. M. 29 J. 23. VII. Operation: Vom linken Ovar ausgehend ein Cystom; Uterus und rechtes Ovar OB., Abtragung. Entlassung 13. VIII. Erfolg: ?

74. Fall. 7. VIII. H. M. 32 J. Beschwerden: Seit Frühjahr Schmerzen in der linken Lendengegend und im Rücken; Harnverhaltung; Appetitlosigkeit; letzte 2 Regeln sehr stark. Genitalbef.: Portio etwas hoch gezogen, hinteres Scheidengewölbe herabgedrängt durch einen prallen, nicht verschieblichen Tumor, der bis Handbreite über die Symphyse reicht. — 15. VIII. Operation: Längsschnitt; vom linken Ovar ausgehend ein großes Cystom, das punktiert wird und einen dicken Brei entleert; beim Versuch, den Tumor vor die Bauchdecken zu bringen, reißt er ein und entleert sich vollends; Abtragung; am rechten Ovar eine kleine Cyste, die eingestochen wird. — 7. IX. Entlassung: Wunde gut verheilt, kein Exsudat. Erfolg: Geheilt (Diagn. Kystoma dermoides).

75. Fall. 14. X. F. F. 25 J. 2 Geburten. Beschwerden: Schmerzen im linken Bein und Oberschenkel. Genitalbef.: Corpus retroflektiert; links oberhalb des Uterus eine breite bis zur Beckenwand hinziehende Infiltration von ca. 2 cm Dicke und geringer Druckempfindlichkeit. — 23. X. Operation: Pfannenstiel Querschnitt; vom linken Parovarium ausgehend ein Cystom; Abtragung der linken Adnexe; rechte Adnexe OB. — 13. XI. Entlassung: Bauchwunde vollständig geschlossen, linear vernarbt; rechte Adnexe OB., linker Adnexstumpf OB. Erfolg: Geheilt.

76. Fall. 16. X. S. M. 51 J. 1 Geburt. Beschwerden: Seit Mai Schmerzen beim Bücken im Leib; Anschwellen des Leibes; seit 6 Jahren in Menopause; vor 5 Wochen starke Schmerzen in der Nabelgegend und nach beiden Seiten hin; nach 14tägiger Linderung wieder verstärktes Auftreten; vor einigen Tagen Ohnmachtsanfall. Genitalbef.: Corpus retroflektiert; über und hinter ihm ein großer prallelastischer Tumor z. f., der das ganze Becken ausfüllt und bis zum Rippenbogen reicht; deutliche Fluktuation. — 18. X. Operation: Längsschnitt; vom rechten Ovar ausgehend ein 2× stielgedrehtes Cystom, das in das kleine Becken und bis zur Leber hinaufreicht; Punktion; Luxierung vor die Bauchdecken und Abtragung; am Uterus ein pflaumengroßes, submuköses Myom, das abgetragen wird. — 15. XI. Entlassung: Wunde per primam geheilt, kein Stumpfexsudat. Erfolg: Geheilt.

77. Fall. 22. X. F. B. 26 J. 1 Geburt. Beschwerden: Drücken auf der Blase, Harndrang; seit 8 Tagen Anschwellen des Leibes; Feststellung einer Geschwulst durch einen Arzt. Genitalbef.: Rechts neben dem Uterus, den ganzen Douglas ausfüllend, ein kindskopfgroßer, prallelastischer, verschieblicher Tumor z. f. — 24. X. Operation: (Bei Narkosenuntersuchung ist Tumor im Douglas nicht mehr zu fühlen), Längsschnitt: Im Abdomen klare, etwas zähe Flüssigkeit; der rechte Ovar in ein Cystom verwandelt, das geplatzt ist; neben ihm ein hühnereigroßes Parovarialkystom; Abtragung beider Tumoren. — 16. XI. Entlassung: Bauchwunde linear vernarbt, linke Adnexe OB.; rechts vom Uterus kein Stumpfexsudat zu fühlen. Erfolg: Geheilt.

78. Fall. 13. XI. K. B. 40 J. Gravida m. II. 11 Geburten. Beschwerden: Seit 3 Monaten beim Bücken, Husten und Lagewechsel nachts starke krampfartige Schmerzen im Unterleib, besonders links; Periode seit 3 Jahren unregelmäßig, stark und schmerzhaft; Obstipation, Gewichtsabnahme. Genitalbef.: Uterus vergrößert; links neben dem Uterus ein faustgroßer, prallelastischer, sehr beweglicher Tumor z. f. — 16. XI. Operation: Pfannenstiel Querschnitt: Hinter dem faustgroßen Uterus etwas nach rechts gelegen ein vom linken Ovar ausgehender, gut hühnereigroßes Cystom; Abtragung. — 7. XII. Entlassung: Corpus uteri gänseeigroß, beweglich, kein Stumpfexsudat, Bauchwunde gut geheilt. Erfolg: Geheilt.

79. Fall. 13. XI. M. A. 54 J. 1 Geburt. Beschwerden: Seit 2 Jahren in Menopause; seitdem Leib- und Kreuzschmerzen und Anschwellen des Leibes. Genitalbef.: Bauchwand ödematös, die Hautvenen stark erweitert, beginnendes caput Medusae; Umfang 130; freier Ascites. 15. XI. Entleerung von 2 Liter Ascites durch Punktion. — 23. XI. Operation: Punktion einer vorliegenden Cyste; der Tumor ist aus vielen Cysten zusammengesetzt, allseitig verwachsen, geht vom rechten Ovar aus; mit den Bauchdecken innig verwachsen; bei Ablösung müssen einige kleine Reste zurückgelassen werden. — 28. XII. Entlassung: Bauchwunde per primam geheilt, rechts vom Uterus eine derbe Resistenz z. f., Leibesumfang 72. Erfolg: Geheilt.

80. Fall. 23. XI. R. M. 31 J. Beschwerden: Seit Ende August alle 14 Tage 5tägige Blutung, mäßig stark, nicht schmerzhaft; gleichzeitig Hartwerden des Leibes und Aufgetriebensein. Genitalbef.: Corpus retroflektiert; über dem Uterus vom vorderen Scheidengewölbe aus ein derber, unbeweglicher, das ganze Becken ausfüllender, bis 3 Finger unterhalb des Schwertfortsatzes reichender Tumor z. f. — 25. XI. Operation: Längsschnitt: Ein kolossaler Tumor, der hauptsächlich mit dem Beckenboden, dem Uterus und der hintern Wand durch breite Adhaesionen verwachsen ist, geht vom rechten Ovar aus und ist 1× stielgedreht; Entwicklung, Lagerung vor die Bauchdecken und Abtragung. Am Peritoneum zahlreiche Knötchen und entzündliche Auflagerungen, ebenso am

linken Ovar; Douglas stellt eine große Wunde dar; Totalexstirpation des Uterus; linkes Ovar soll erhalten werden, zeigt sich jedoch bei der Probeincision von kleinen Cysten durchsetzt und wird deshalb mitentfernt. — 14. XII. Entlassung: Bauchwunde gut geheilt, Scheidennarbe fest vernarbt, kein Stumpfexsudat z. f. Erfolg: Geheilt.

81. Fall. 2. XII. P. K. 47 J. 7 Geburten. Beschwerden: Seit 3 Wochen Anwachsen des Leibes; leichte Kopfschmerzen seit 6 Wochen, Schmerzen beim Wasserlassen, Harndrang. Genitalbef.: Corpus uteri retroflektiert, nicht vergrößert, über ihm ein mannskopfgroßer, glattwandiger Tumor, schlecht verschieblich, zu fühlen, der bis zum Nabel reicht. — 4. XII. Operation: Längsschnitt: Ein sehr großer, nicht verwachsener, vom linken Ovar ausgehender Tumor, der bei der Punktion keine Flüssigkeit entleert; beim Einschneiden zeigt sich eine große Menge einer colloiden, sehr zähen Masse, auf Walnuß- bis Hühnereigröße verteilt; nach Verkleinerung Abtragung; das andere Ovar stark gerunzelt, fühlt sich derb an und wird mit dem Uterus total exstipiert. — 8. I. Entlassung: Wunde bis auf eine ½ cm lange Stelle verheilt; Scheidenstumpf gut verheilt, rechts an der Bauchwunde ein kleines pflaumengroßes Infiltrat. Erfolg: Geheilt.

82. Fall. 3. XII. Sch. L. 48 J. 5. XII. Operation: Ein kindskopfgroßer Tumor, der bei Berührung platzt; an der Oberfläche mehrere tauben- bis hühnereigroße Cysten; vom rechten Ovar ausgehend; Abtragung beider Ovarien. — 4. I. Entlassung. Erfolg: ?

83. Fall. 4. XII. G. D. 36 J. Beschwerden: Manchmal Harndrang; seit 1 Jahr Anwachsen des Leibes; seit 10 Monaten in Menopause. Genitalbef.: Corpus uteri retroflektiert; ein glattwandiger, prallelastischer, deutlich fluktuierender, bis zum Rippenbogen reichender Tumor z. f., nicht verschieblich. — 7. XII. Operation: Längsschnitt; bis zum Zwerchfell reichender Parovarialtumor rechts; Punktierung von 7 Liter Flüssigkeit und Abtragung; das rechte Ovar ist cystisch degeneriert mit 8—10 kirschgroßen gestielten Cysten; Abtragung; auch das linke Ovar, mit kleinen Cysten besetzt, wird samt der Tube entfernt. — 24. XII. Entlassung: Bauchwunde per primam geheilt; neben dem Uterus beiderseits kein Stumpfexsudat z. f. Erfolg: Geheilt.

84. Fall. 8. XII. G. Th. 53 J. Befund: 2 mannskopfgroße Tumoren, gut beweglich im Becken; Uterus etwas vergrößert; von den Ovarien ausgehend. — 10. XII. Operation: Tumoren frei, hinten im Douglas teilweise fest verklebt; Abtragung; Douglas, Uterus mit Knötchen besetzt; Darm frei; Radikaloperation unmöglich. Entlassung 31. XII.

85. Fall. 21. XII. R. L. 17 J. Beschwerden: Wegen Blutungen 1911—1912 schon 5 Abrasionen; seit der letzten Abrasio im August ¼ Jahr keine Blutung mehr; Mitte November eine sehr schwache, 1 Tag dauernde Blutung; seit 9. Dezember bis 16. Dezember schwache, dann

immer stärker werdende Blutung; dabei starke Krämpfe, Kreuzschmerzen. Genitalbef.: Corpus retroflektiert, wenig vergrößert, beweglich; auf der linken Seite eine kleine hühnereigroße Resistenz; rechtes Ovar nicht vergrößert. — 23. XII. Operation: Fascienquerschnitt; Uterus vergrößert, hühnereigroß, frei beweglich; im Douglas einige Esslöffel Blut; linkes Ovar in eine fast hühnereigroße, gleichmäßige Cyste umgewandelt; Exstirpation des ganzen Ovars mit der Tube; Resektion eines Stückes aus dem rechten Ovar. — 11. I. Entlassung: Rechts vom Uterus eine kleine mandelgroße Resistenz, die nicht druckempfindlich ist; links kein Stumpfexsudat, Bauchnarbe linear vernarbt. Erfolg: Geheilt.

86. Fall. 23. XII. W. M. 34 J. 5 Geburten, 2 Abgänge. Beschwerden: 5 Tage nach der letzten Geburt am 8. Juni 1912 Entleerung von 17 Liter Flüssigkeit durch Punktion des Abdomens; allmählich wieder Anwachen des Leibes; Stuhl und Wasserlassen OB. Genitalbef.: Corpus retroflektiert, läßt sich aufrichten; vom Uterus abgrenzbar nach oben ein weicher, elastischer, deutlich fluktuierender und verschieblicher Tumor. — 24. XII. Operation: Längsschnitt: Cyste fest mit der Bauchwand verwachsen, wird beim Einschneiden eröffnet; Entleerung von bräunlich schmutziger Flüssigkeit; Ablösung der verwachsenen Cyste von der Bauchwand bis über den Nabel; Abtragung des vom rechten Ovar ausgehenden Cystoms; geringe Cystitis. — 11. I. Entlassung: Rechter Stumpf etwas druckempfindlich; linke Adnexe OB.; Bauchwunde per primam geheilt. Erfolg: Geheilt.

87. Fall. 3. I. 1913 P. K. 43 J. 8 Geburten (2 Zangen, 1 Abgang). Beschwerden: Schon vor mehreren Jahren manchmal Leibschmerzen; die rechtsseitigen Unterleibsschmerzen schwinden zeitweise ganz und kommen hauptsächlich nach Heben einer größern Last. Genitalbefund: Corpus vergrößert, nach rechts verlagert; links neben dem Uterus ein von demselben nicht genau abzutastender, ca. faustgroßer Tumor. — 7. I. Operation: Längsschnitt: Vom rechten Ovar ausgehend ein langgestieltes Dermoidkystom von teigiger Consistenz; Abpraeparieren und Abtragung; linkes Ovar auffallend langgestreckt. — 25. I. Entlassung: Linke Adnexe OB., Bauchwunde per primam geheilt. Erfolg: Geheilt.

88 Fall. 3. I. W. R. 33 J. 1 Geburt. Beschwerden: Seit einigen Wochen werden die ca. 5 Jahre bestehenden mäßigen Schmerzen in der rechten Unterleibsseite immer stärker; manchmal Kopfschmerzen, Wasserlassen und Stuhl OB.; Abmagerung seit ½ Jahr; Anwachsen des Leibes. Genitalbef.: Corpus nach links verdrängt; neben dem Uterus rechts eine nahezu kindskopfgroße, etwas bewegliche, mäßig weiche Resistenz, die bis zur Hälfte des Nabels reicht. — 7. I. Operation: Längsschnitt; rechts, ligamentär gewachsen, ungefähr kindskopfgroßes Ovarialkystom; bei Lösung der Adhaerenzen reißt es ein und entleert sich; Abtragung; linkes Ovar in Verwachsungen eingebettet und etwa taubeneigroß; Eröffnung einer kleinen Cyste; Ovar bleibt zurück. — 13. III.

Entlassung: Uterus retroflektiert; hinter dem Uterus eine ziemlich harte, nicht verschiebliche Resistenz, Adnexe nicht zu tasten. Erfolg: Gebessert.

89. Fall. 6. I. K. M. 41 J. 9 Geburten Beschwerden: 1909 Vaginifixur, Mai 1911 Abrasio, Juni 1911 Totalexstirpation des Uterus und der Adnexe ohne linkes Ovar. 1911 Metropathia uteri. Nicht lang nach der letzten Operation ziehende Schmerzen im linken Unterleib, die nach hinten strahlen und mit geringen Unterbrechungen andauern; öfter Harndrang; Schmerzen nach dem Wasserlassen. Genitalbefund: Scheidenstumpf glatt; links davon ein bis in die Mitte reichender, kindskopfgroßer, prallelastischer, nur wenig verschieblicher Tumor; Uterus nicht vorhanden. — 6. I. Operation: Längsschnitt: Auf der linken Seite eine 2 faustgroße, subperitoneal gelegene Resistenz, die beim Versuch sie auszulösen, einreißt; Ausschälung der Cystenwand. — 5. II. Entlassung: Bauchwunde gut geheilt, keine Beschwerden. Erfolg: Geheilt.

90. Fall. 12. I. G. M. 47 J. Beschwerden: Anwachsen des Leibes und Schmerzen im Unterleib. Genitalbef.: Rechts ein kindskopfgroßer, praller Tumor, der etwas schmerzhaft ist; Tumor reicht ins Becken hinein und geht nach oben bis 3 Querfinger unter den Nabel. — 15. I. Operation: Tumor geht vom rechten Ovar aus, ist kleinkindskopfgroß; Punktion; trübe Flüssigkeit; Lösung vom Uterus, der mißgebildet ist; Totalexstirpation. — Entlassung: 5. II.

91. Fall. 13. I. B. C. 28 J. 4 Geburten, vor 5 Wochen Abgang. Beschwerden: Seit der letzten Geburt im März 1912 stechende Schmerzen im Unterleib, die seit dem Abgang noch stärker sind; seitdem auch rasches Anwachsen des Leibes, Abmagerung; Bläße des Gesichtes; Wasserlassen in Ordnung. Genitalbef.: Ueber dem Uterus ein prallelastischer Tumor, der bis zum Nabel reicht; rund, glattwandig und über kindskopfgroß. — 16. I. Operation: Längsschnitt: Tumor fest mit der Bauchwand verwachsen, sodaß ein Stück weit das Peritoneum abgelöst wird; Einschneiden des Tumors, Entleerung nekrotischer Massen; Ausschälung des Tumors aus ziemlich frischen Verwachsungen mit Netz, Dünndarm, Dickdarm und Uterus; der Tumor geht vom rechten Ovar aus und ist völlig nekrotisch; Stiel mehrfach gedreht; Abtragung; das andere Ovar hühnereigroß, enthält eine kleine Cyste, die punktiert und reseziert wird, sodaß noch die Hälfte des andern Ovars zurückbleibt. — 7. II. Entlassung: Linke Adnexe OB., rechter Stumpf OB., Bauchwunde gut geheilt. Erfolg: Geheilt.

92. Fall. 4. II. N. M. 28 J. Genitalbef.: Links eine hühnereigroße Resistenz z. f.; an der Portio eine ziemlich große Erosion. — 10. II. Operation: Auf der linken Seite eine hühnereigroße Cyste; Resektion unter Erhaltung eines kleinen Teiles vom Ovar; rechtes Ovar sehr klein. — 12. III. Entlassung. Erfolg: ?

93. Fall. 10. II. H. K. 28 J. 2 Geburten. Beschwerden: Seit anfangs Dezember ziehende Schmerzen in der linken Bauchseite, oft

½ Woche lang; Wasserlassen und Stuhl OB. Genitalbef.: Im vorderen Scheidengewölbe ein prallelastischer Tumor z. f., der bis 3 Finger unterhalb des Nabels reicht, kindskopfgroß ist und sich etwas verschieben läßt. — 12. II. Operation: Pfannenstiel Querschnitt: Punktion eines vom linken Ovar ausgehenden 1 × stielgedrehten Cystoms und dann Abtragung. — 1. III. Entlassung: Bauchwunde reaktionslos verheilt. Erfolg: Geheilt.

94. Fall. 26. II. G. M. 54 J. Genitalbef.: Ein großer Tumor im Becken. — 1. III. Operation: Tumor erfüllt das ganze Becken und ragt hoch in die Leibeshöhle hinein; Punktion; bernsteinfarbige Flüssigkeit; Tumor reißt ein; Ausschälung nach Möglichkeit. — 21. IV. Entlassung. Erfolg: ?

95. Fall. 26. II. B. F. 47 J. 4 Geburten. Beschwerden: Seit 2 Jahren unbestimmte Leibschmerzen, manchmal stark aufgetriebenen Leib; seit 14 Tagen Auftreten einer Geschwulst im Leib; manchmal Urin und Stuhl mit Beschwerden. Seit 2 Jahren Menopause. Genitalbefund: Im Cervicalkanal ein weiches bei Berührung leicht blutendes Geschwür; corpus nicht deutlich zu tasten; rechts und oberhalb des Uterus ein bis 1 Querfinger unterhalb des Rippenbogens reichender, höckriger, leicht verschieblicher, sehr harter Tumor z. f. — 3. III. Operation: Punktion des Tumors; Abtragung; Entfernung auch des linken vergrößerten Ovars; Abrasio. - 29. III. Entlassung: Bauchwunde per primam geheilt; keine Beschwerden. Erfolg: Geheilt.

96. Fall. 3. III. St. K. 36 J. 5 Geburten. Beschwerden: Seit 8 Wochen in der rechten Unterleibseite ein harter Knoten, seit 8 Tagen schneidende Schmerzen im Leib, der allmählich dicker wird. Genitalbef.: Ueber dem Uterus ein gut abgrenzbarer mehrhöckriger Tumor, der mehr nach rechts gelegen, bis unterhalb des Nabels reicht und die Bauchwand vorwölbt, und ziemlich gut verschieblich ist. — 5. III. Operation: Rechtes Ovar in ein multiloculäres, frei bewegliches Cystom verwandelt; Abtragung; Punktion von 2 Cysten links. — 25. III. Entlassung: Bauchwunde per primam geheilt; linke Adnexe OB. Erfolg: Geheilt.

97. Fall. 10. III. K. E. 26 J. 29. IV. Operation: Rechtes Ovar über walnußgroß, kleincystisch degeneriert, Entfernung; linkes Ovar enthält 2 kleine Cysten; Punktion. Entlassung 17. V.

98. Fall. 11. III. St. E. 23 J. 2 Geburten. Beschwerden: Seit der ersten Geburt vor 5 Jahren besteht Vorfall, der besonders beim Arbeiten und Laufen sehr hinderlich und schmerzhaft ist; Harndrang, Obstipation. Kommt wegen des Vorfalles. Cystom Nebenbef. Genitalbef.: Hinter dem Uterus und nach rechts sich ausdehnend ein faustgroßer, mäßig harter, druckempfindlicher Tumor; beim Pressen tritt der größte Teil der vorderen Scheidenwand aus der Vulva. — 26. III. Operation: Zuerst vordere und hintere Plastik, dann Längsschnitt in der Mittellinie;

vom rechten Parovarium ausgehend ein apfelsinengroßer Tumor, der sich leicht hervorwälzen läßt; Entfernung des Tumors mit der Tube und dem anscheinend etwas vergrößerten Ovar. — 19. IV. Entlassung: Bauchwunde per primam geheilt; Damm hoch, fest, Scheidennarbe gut verheilt. Erfolg: Geheilt.

99. Fall. 27. III. P. J. 63 J. 2 Geburten. Beschwerden: Seit einigen Jahren Anwachsen des Leibes, zeitweise Schmerzen. Menopause seit 10 Jahren. Genitalbef.: Der ganze Leib ist aufgetrieben durch einen großen Tumor, der an einigen Stellen Knoten zeigt, sonst sich prallelastisch anfühlt; er reicht vom Rippenbogen bis zur Symphyse; Uterus nicht z. f. — 31. III. Operation: Längsschnitt in der Mittellinie; es zeigt sich ein prallelastischer Tumor, aus dem durch Punktion 7 Liter chokoladebraune Flüssigkeit entleert werden; Abklemmung und Abtragung des Balges. — 21. IV. Entlassung: Bauchwunde per primam geheilt, keine Beschwerden. Genitalbefund normal. Erfolg: Geheilt.

Myomata uteri.

1. Fall. 2. V. Sch. E. 42 J. Beschwerden: Seit 2 Jahren starke Kreuzschmerzen, Obstipation, Kopfschmerzen, Schwindel, schlechter Schlaf. Im Abdomen unter dem Nabel in der Mitte ein länglicher, derber, wenig schmerzhafter, wurstförmiger Tumor mit unregelmäßiger Oberfläche. Genitalbef.: Hinter der Symphyse 2 sehr starke, walnußgroße Knollen, hinteres Scheidengewölbe durch einen ca. faustgroßen Tumor herabgedrängt, der die Kreuzbeinhöhlung ausfüllt und sich aus dem kleinen Becken herausdrängen läßt. — 9. V. Operation: Fascienquerschnitt; am Uterus multiple kirschen- und gänseeigroße Myome, am Douglas ein faustgroßes, eingekeiltes Myom. Exstirpation des Uterus. — 28. V. Als Nebenbefund: Multiple Sclerose. — 8. VI. Entlassung: Wunde gut verheilt, kein Exsudat; ad internos. Erfolg: gut.

2. Fall. 12. V. Sch. K. 56 J. 13. V. Operation: Uterus myomatös, Totalexstirpation. 8. VI. Entlassung. Erfolg: ?

3. Fall. 13. V. Sch. A. 49 J. Von der psychiatr. Klinik (Paranoia, Manie) zur Operation eingeliefert. — 13. V. Operation: Im kleinen Becken ein kindskopfgroßer Tumor; Spaltung der vorstehenden Vaginalwand, Ablösung der Blase, Spaltung der langgezogenen Cervix bis zum Tumor; nach Verkleinerung desselben Totalexstirpation. — 1. VI. Entlassung: Wunde gut verheilt; Pat. befindet sich wohl. Erfolg: Gut.

4. Fall. 24. V. L. R. 48 J. 3 Geburten, 1 Abgang Beschwerden: Seit Februar unregelmäßige Blutungen, alle 8 Tage, stark, mit Coagula

vermischt; seit 14 Tagen beständige Blutung; seit Jahren starker übelriechender Ausfluß. Genitalbef.: Im carum uteri weiche, schwammige, fast faustgroße Masse z. f., corpus uteri vergrößert. — 25. V. Operation: Pfannenstiel'scher Querschnitt; Totalexstirpation in gewöhnlicher Weise mit Entfernung beider Ovarien. 22. VI. Entlassung: Pat. befindet sich wohl. Erfolg: Geheilt.

5. Fall. 30. V. S. K. 40 J 2 Geburten. Beschwerden: Seit Jahren geringe Schmerzen im Unterleib; in letzter Zeit Beschwerden beim Stuhl; die letzten 4—5 Menses auffallend stark; Appetitlosigkeit. Genitalbef.: Vom vorderen Scheidengewölbe aus ein leicht höckeriger, derber, ca. kindskopfgroßer Tumor z. f. — 31. V. Operation: Totalexstirpation des Uterus mit linkem Ovar. — 21. VI. Entlassung: Pat. befindet sich wohl. Erfolg: Gut.

6. Fall. 11. VII. B. E. 38 J. 3 Geburten, 2 Abgänge. Beschwerden: Seit 3—4 Wochen bemerkt Pat. eine Geschwulstbildung ohne stärkere Schmerzen, nur Kreuzschmerzen; die letzten Perioden ganz unregelmäßig alle 1, 2, 3—4 Wochen. Genitalbef.: Vom vorderen Scheidengewölbe aus ein harter Tumor mit leichten Erhebungen z. f., der bis über die Symphyse reicht und nach links bis zum Nabel geht. — 13. VII. Operation: Querschnitt; Totalexstirpation des Uterus; rechtes Ovar, cystisch erweitert, wird abgetragen; linkes Ovar bleibt zurück; nach geringer Nachblutung am 29. VII. plötzlich starke Blutung, die nur durch manuelle Compression gegen die Vulva gestillt werden kann. 2. VIII. Abermalige starke Blutung; 40 ccm Gelatine; Collaps, Campher. Nach Entfernung der Tamponade am 4 VIII. keine Blutung mehr. — 24. VIII. Entlassung: Befindet sich wohl. Erfolg: Geheilt.

7. Fall. 11. VII. H. M. 47 J. 4 Geburten. Beschwerden: Seit 1/2 Jahr Anwachsen des Leibes durch eine Geschwulstbildung in der rechten Unterbauchgegend; Beschwerden beim Stuhl, Blähungen, Leibschmerzen. Genitalbef.: Zwischen Nabel und Symphyse ziemlich harte Resistenz; vom vorderen Scheidengewölbe aus ein glatter harter Tumor z. f. — 14. 7. Operation: Fascienquerschnitt; vom Fundus ausgehend ein ca. kindskopfgroßes Myom; linkes Ovar in gänseeigroßes Cystom verwandelt; Totalexstirpation mit beiden Adnexen und dem mit dem Tumor verwachsenen Appendix; vorübergehende geringe Temperatur. — 11. VIII. Entlassung: Narbe etwas eingezogen, verdickt; im Becken rechts Infiltration, links weniger. Erfolg: Gebessert.

8. Fall. 30. VII. A. A. 41 J. 11 Geburten, 1 Abgang. Beschwerden: Einige Monate Leib- und Kreuzschmerzen, die sich seit 14 Tagen verstärken; seitdem Beschwerden beim Stuhl und Wasserlassen; letzte Periode 23. April. Genitalbef.: Aeußerer M. M. für 1 Fingerkuppe durchgängig; Portio geht direkt in einen Tumor über, der vom Abdomen aus z. f. ist; er reicht rechts 2, links 4 Querfinger bis unterhalb den Nabel; ist rechts cystisch, links derb. — 2. VIII. Operation:

Längsschnitt; rechts der ca. kindskopfgroße, weiche gravide Uterus; auf der linken Seite von ihm nicht zu trennen ein großer Tumor; Totalexstirpation mit Zurücklassen der Adnexe. Wegen Eiterung und allgemeiner Peritonitis Relaparotomie: Entleerung von Eiter, Entleerung flüssigen Kotes; Kochsalzspülung; Kampher; Kochsalzinfusion; Exitus. — Erfolg: † (Peritonitis).

9. Fall. 9. VIII. E. K. 57 J. 2 Geburten. Beschwerden: Seit 1 Jahr starke Abmagerung, keine Blutung, kein Ausfluß. Genitalbef.: Im Douglas ein ca. faustgroßer, harter, fast ebener, unbeweglicher Tumor; in rechter Nabelspinallinie ein walnußgroßer, weicher, druckempfindlicher Tumor z. f. — 17. VIII. Operation: Längsschnitt; Exstirpation des kindskopfgroßen Myoms unter Zurücklassung beider Adnexe; auf der rechten Seite Dünndarmschlingen in der Gegend des Colon verdickt; verdickte Mesenterialdrüsen. Ca inoperabile. — 26. IX. Entlassung: Scheidenstumpf glatt verheilt, Bauchwunde tadellos geschlossen. Erfolg: Geheilt.

10. Fall. 3. IX. J. M. 49 J. 2 Geburten. Beschwerden: Seit Anfang August starke Blutungen; Ausfluß. Genitalbef.: Uterus etwas vergrößert; aus der Cervix Blutentleerung. — 5. IX. Operation: Pfannenstiel'scher Querschnitt; an der vorderen Wand des Uterus ein kleines Myom; Totalexstirpation mit Zurücklassung beider Adnexe. — 3. X. Entlassung: Scheidenstumpf gut vernarbt; Becken frei. Erfolg: Geheilt.

11. Fall. 13. IX. S. B. 36 J. 14. IX. Operation: Uterus über faustgroß, myomatös; Totalexstirpation. Entlassung 8. X. Erfolg: ?

12. Fall. 19. IX. B. B. 43 J. 2 Geburten. Beschwerden: Seit 6 Wochen Geschwulstbildung in der linken Unterbauchseite, die sehr schnell wächst; geringe Schmerzen. Genitalbef.: Rechts neben der Portio ein derber glatter Tumor z. f.; statt des Uterus rechts ein kindskopfgroßer, glatter, fester, bis zum Nabel reichender, links ein kleinerer 1 Hand über die Symphyse reichender Tumor z. f. — 20. IX. Operation: Längsschnitt; Exstirpation eines kindskopfgroßen subserösen und eines gleichgroßen, im Uterus sitzenden und tief ins Becken reichenden Myoms; linkes Ovar wird mitentfernt. — 12. X. Entlassung: Scheide blindsackförmig geschlossen, Wunde gut verheilt, kein Exsudat. Erfolg: Geheilt.

13. Fall. 20. IX. M. M. 47 J. 4 Geburten. Beschwerden: Seit 2 Jahren stärkere Blutungen; seit 6 Wochen beständige Blutung; vor 5 Wochen Abgang einer faustgroßen, geschwulstartigen, häutigen Masse mit leicht wehenartigen Schmerzen. Genitalbef.: Im carum uteri 3 grübchenförmige durch derbe Stränge von einander geschiedene Vertiefungen. — 21. IX. Operation: Fascienquerschnitt; Totalexstirpation des Uterus mit dem verjauchten Myom. — 12. X. Entlassung: Bauchwunde gut verheilt, Scheide blindsackartig geschlossen; gegen das Rektum zu kleine Resistenz. Erfolg: Geheilt.

14. Fall. 7. X. H. M. 50 J. 2 Geburten, 1 Abgang. Beschwerden: Nach 3 jähriger Menopause gestern starke Blutung mit Kreuzschmerzen. Genitalbef.: Im hinteren Scheidengewölbe ein gänseeigroßer glatter Tumor z. f.; corpus uteri etwas vergrößert und reicht bis 2 Finger unter den Nabel. — 10. X. Operation: Versuch der vaginalen Exstirpation gelingt nicht, deshalb abdominelle Totalexstirpation mit dem mannskopfgroßen Tumor; nach geringen Temperaturen wird Pat. am 20. I. gegen Rat des Arztes entlassen.

15. Fall. 12. X. V. A. 38 J., virgo. Beschwerden: Seit 6 Wochen rasches Anwachsen des Leibes ohne Schmerzen, Abmagerung. Befund: Per Abdomen: eine steinharte, leicht höckerige Resistenz, nach oben bis 2 Querfinger unter den Rippenbogen reichend, seitlich bis an die Darmbeinschaufeln, nach unten scheinbar ins Becken übergehend, schlecht verschieblich; per rectum: die nach hinten gedrängte virginelle Portio und der das Becken ausfüllende Tumor z. f. — 13. X. Operation: Längsschnitt bis zum Nabel; Exstirpation eines riesigen, mit Knollen besetzten Myoms, samt dem Uterus. — 19. XI. Entlassung: Bauchwunde gut vernarbt, Scheide eng, Scheidenstumpf etwas dick, nirgends Exsudat. Erfolg: Geheilt.

16. Fall. 18. X. U. T. 46 J. Beschwerden: Seit August heftige Schmerzen im Unterleib, Drücken; Blutung nach 3 monatlicher Pause. Genitalbef.: 2 Querfinger unter dem Nabel eine sich ins Becken fortsetzende, harte, höckerige Resistenz; gänseeigroßes Lipom des rechten Labiums; vom hinteren Scheidengewölbe aus der obige Tumor z. f. — 20. X. Operation: Längsschnitt; rechts ein faustgroßer, cystischer Tumor, der beim Versuch ihn auszuschälen, platzt und übelriechenden Eiter entleert; links corpus uteri mit subs. Myom und hühnereigroßer Verdickung der Tube; Spaltung des Uterus, Auslösung der linken Cervixhälfte, Ausschälung der linksseitigen Hydrosalpinx und dann der rechtsseitigen Pyosalpinx; dann Totalexstirpation. — 3. XII. Entlassung: Scheide vollkommen geschlossen; im hinteren Teil des Beckens noch eine ziemlich derbe Resistenz. Bauchnarbe fest. 7 Pfund Gewichtszunahme. Erfolg: Geheilt.

17. Fall. 3. XI. K. N. 37 J. 5. XI. Operation: Uterus gänseeigroß, mit kleinen subserösen Myomen, Tube und Ovar im Douglas adhaerent, Peritoneum verdickt; Totalexstirpation des ganzen Genitales ohne das linke Ovar. — 30. XI. Entlassung. Erfolg: ?

18. Fall. 15. XI. K. M. 47 J. 16. XI. Operation: Hervorwälzen des Uterus und Abtragung; ein Myomknoten liegt tief im Douglas; Darm unten etwas adhaerent. — 28. I. Entlassung. Erfolg: ?

19. Fall. 27. XI. L. M. 34 J. 4 Geburten, 1 Totgeburt. Beschwerden: Seit Mai 1910 reißende Schmerzen im Unterleib; Perioden seit 2 Jahren auffallend stark, oft mit klumpigen Blutmassen vermischt;

Ausfluß. Genitalbef.: Vom Scheidengewölbe aus ein derber, höckeriger Tumor z. f., der bis Handbreite über die Symphyse reicht; uterus scheinbar in den Tumor übergegangen. — 2. XII. Operation: Längsschnitt, Totalexstirpation des Uterus ohne praeventive Aufsuchung der Uterina; linkes cystisch degeneriertes Ovar wird entfernt. — 24. XII. Entlassung: Bauchnarbe gut verheilt, Scheidenstumpf ein derber Strang, Adnexe nicht zu tasten. Erfolg: Geheilt.

20. Fall. 17. XII. W. M. 28 J. 1 Geburt. Beschwerden: Starke menorrhagische Blutungen alle 2—3 Wochen seit 3—4 Jahren, deshalb Schwäche; seit 6 Tagen wieder starke Blutung. Genitalbef.: Corpus uteri etwas vergrößert. — 19. XII. Operation (Probelaparot.): Fascienquerschnitt; Abtragung einer kleinen Cyste vom rechten Ovar; bei Incision auf den Uterus zeigen sich 8—10 erbsen- bis linsengroße submuköse Myome, die alle enucleiert werden. — 14. I. Entlassung: Wunde gut verheilt, Uterus nach hinten verlagert, sehr hart, mäßig beweglich, vergrößert. Erfolg: Geheilt. — Nachricht vom 29. XI.: Spontane Geburt eines 2930 g schweren Kindes.

21. Fall. 7. II. 1911 H. M. 46 J. 3 Geburten. Beschwerden: Seit 1 Jahr 4 Tage nach der Periode geringe Nachblutung und 1 malige Harnverhaltung mit wehenartigen Schmerzen im Leib; Katheterisation nötig. Genitalbef.: Portio dicht an die Symphyse gedrängt, vom hintern Scheidengewölbe aus ein den ganzen Douglas ausfüllender, praller, mäßig weicher Tumor z. f. — 9. II. Operation: Fascienquerschnitt; an der Cervix nach hinten ein gut kindskopfgroßer, nicht ins Becken ragender retroperitonealer Tumor, der nach beiden Seiten besonders rechts weit ins retrocervicale Bindegewebe ragt und den Ureter dislociert; Auslösen des Ureters aus den Tumormassen und Totalexstirpation des Uterus. Der etwas verdickte Appendix wird gleichfalls entfernt. — 11. III. Entlassung: Wunde gut verheilt, kein Stumpfexsudat. Erfolg: Geheilt.

22. Fall. 15. III. M. B. 49 J. 5 Geburten (1 Zange), 1 Fehlgeburt. Beschwerden: Vor 6 Wochen starke Schmerzen im Unterleib mit Durchfall. Seit Freitag wieder stärkere Schmerzen im Unterleib, seit 10. III. unregelmäßige Blutungen. Genitalbef.: Von der rechten Kante des Uterus aus geht ein vom rechten Scheidengewölbe aus palpabler, harter, hornartig ausgestülpter, nahezu faustgroßer Tumor aus. — 18. III. Operation: Fascienquerschnitt: Ovarien klein, cystisch erweitert; Entfernung des Uterus samt beiden Adnexen. — 13. V. Entlassung: Wunde tadellos verheilt, am Ende der Vagina eine schmale, höckerige Narbe, kein Stumpfexsudat; rechtes Bein schwillt beim Gehen etwas an. Erfolg: Geheilt.

23. Fall. 15. III. P. T. 37 J. Beschwerden: Vor 3 Jahren Sturz aus geringer Höhe; seitdem Schmerzen in der linken Seite, die über den Leib nach rechts und auf den Rücken ausstrahlen. Genitalbef.: Vom Scheidengewölbe aus ein harter, mannskopfgroßer nach oben bis

3 Finger über die Symphyse reichender, nach links bis an die Beckenwand ausgeladener und nach rechts höckeriger Tumor z. f. — 18. III. Operation: Längsschnitt: 3 große subseröse Myome, Tuben und Ovarien verdickt; linkes Ovar wird zurückgelassen, sonst alles entfernt. — 15. IV. Entlassung: Wunde gut in Heilung begriffen, Scheidennarbe glatt, verschieblich, nicht druckempfindlich, keine Resistenz zu fühlen. Erfolg: Geheilt.

24. Fall. 20. III. B. Ch. 48 J. 1 Geburt. Beschwerden: Starke Blutung seit Dezember mit nur 2maliger Unterbrechung; Harndrang; seit der Geburt vor 9 Jahren Auftreten einer langsam wachsenden Geschwulst im Leib. Genitalbef.: Vom vorderen Scheidengewölbe aus ein Tumor z. f., der von der Symphyse bis zum Nabel reicht, von Kindskopfgröße, gleichmäßiger Oberfläche, beweglich, hart ist und sich auf die Portio fortsetzt. — 21. III. Operation: Längsschnitt: Rechtes Ovar cystisch erweitert, wird entfernt; Totalexstirpation in gewöhnlicher Weise. — 11. IV. Entlassung: Wunde gut verheilt, Stumpf beweglich, rechts davon eine hühnereigroße Resistenz, nicht druckempfindlich. Erfolg: Geheilt.

25. Fall. 31. III. Sch. M. 45 J. Beschwerden: Seit 4 Jahren unregelmäßige Periode; Schmerzen im Unterleib und Kreuz kurz vor und während der Periode, manchmal Ausfluß; seit 3 Wochen Blutung. Genitalbef.: Portio nach hinten gedrängt, virginell; vom vorderen Scheidengewölbe aus ein gut kindskopfgroßer, harter, an der unteren Fläche etwas unebener, mäßig verschieblicher Tumor z. f. 1. IV. Operation: Längsschnitt bis zum Nabel; um die sehr großen Myome durch die gesetzte Wunde entfernen zu können, muß ein Stück aus ihnen excidiert werden; außer verschiedenen subserösen, sind im cavum 3 submucöse Myome; rechtes Ovar mit einem Stück Tube wird zurückgelassen, linke Adnexe werden entfernt; Totalexstirpation des Uterus. — 4. V. Entlassung: Bauchwunde vollständig vernarbt, im Scheidengewölbe eine derbe höckerige Narbe; rechte Adnexe nicht zu tasten; Allgemeinbefinden gut, Bauchbinde. Erfolg: Geheilt.

26. Fall. 26. IV. H. B. 51 J. 10 Geburten. Beschwerden: Seit März 1910 unregelmäßige Blutung, alle 8—10 Wochen 8—10 Tage lang; Abmagerung. Genitalbef.: Uterus gänseeigroß, aus der Cervix ragen kleine Polypen heraus. — 27. IV. Operation: Pfannenstiel-Querschnitt: Beide Ovarien walnußgroß; deshalb Radikaloperation; Abtragung des Uterus direkt an der Portio und Exstirpation des Uterus; Kochsalzinfusion. — 3. VI. Entlassung: Scheidennarbe fest, Bauchwunde in der Mitte noch etwas secernierend; geringe Schwäche und Blässe. Erfolg: Geheilt.

27. Fall. 22. V. Sch. F. 42 J. 23. V. Operation: Uterus kleinkindskopfgroß, durch Myome vergrößert; rechts eine über walnußgroße Cyste wird entfernt; linkes Ovar ohne Veränderung bleibt zurück; Totalexstirpation des Uterus. — 16. VI. Entlassung. Erfolg: ?

28. Fall. 23. V. B. A. 34 J. 23. V. Operation: Dem Uterus sitzt ein mannskopfgroßes gestieltes Myom auf; Uterus selbst wenig vergrößert mit kleineren Myomen; Totalexstirpation; beide Ovarien werden entfernt. — 15. VI. Entlassung. Erfolg: ?

29. Fall. 24. V. L. Th. 52 J. 1 Geburt. Beschwerden: Verstärkte unregelmäßige Blutungen ohne Schmerzen. Genitalbef.: Uterus stark vergrößert bis 1 Finger unterhalb des Nabels, höckerig. — 27. V. Operation: Längsschnitt; Uterus kindskopfgroß, von verschiedenen Myomen durchsetzt von Walnußgröße, zum Teil submucös; ein Knollen ist apfelgroß, sehr weich und im Beginn des nekrotischen Zerfalls. Totalexstirpation des Uterus samt den beiden kleinen Ovarien; während der Operation Kampherinjektion nötig. — 17. VI. Entlassung: Am Ende der Vagina eine wallförmige derbe Narbe, Bauchwunde per primam geheilt. Erfolg: Geheilt.

30. Fall. 11. VI. Sch. H. 41 J. 12. V. Operation: Am Uterus rechts ein faustgroßes Myom; rechtes Ovar in eine hühnereigroße Cyste umgewandelt; Exstirpation des Uterus. 10. VII. Entlassung. Erfolg: ?

31. Fall. 2. VII. Sch. K. 32 J. 4 Geburten. Beschwerden: Dickerwerden des Leibes vor 1 Jahr, seitdem Bestehen eines Bauchbruches ohne Beschwerden; Periode alle 4 Wochen 8 Tage lang. Genitalbef.: Zwischen beiden Recti (Diastase) ein über kindskopfgroßer, ziemlich harter Tumor, der bis 3 Finger unterhalb des Nabels reicht. Uterus stark vergrößert, reicht bis 3 Finger über den Nabel. 10. VII. Operation: Längsschnitt: Tumor auffallend weich, beide Ovarien walnußgroß mit kleinen Cysten, rechtes Ovar wird entfernt, linkes bleibt zurück; Totalexstirpation des Uterus. — 5. VIII. Entlassung: Seit 2 Tagen geschwollene Beine; Operationswunde per primam geheilt, Scheidennarbe gut verheilt; blasses Aussehen. Erfolg: Geheilt.

32. Fall. 5. VII. B. B. 69 J. 9 Entbindungen, 1 Totgeburt. Beschwerden: Seit 6 Jahren in Menopause; seit 8 Tagen Blutung; Abmagerung; Dickerwerden des Leibes seit mehreren Jahren. Genitalbef.: Portio setzt sich in einen großen Tumor fort, der das kleine Becken ausfüllt und bis 2 Finger oberhalb des Nabels reicht. — 6. VII. Operation: Längsschnitt; Radikaloperation mit Entfernung beider Adnexe und des Uterus, wobei die Cervix abreißt und nachträglich noch entfernt werden muß. — 21. VII. Entlassung: Scheidenwunde gut verheilt; Bauchwunde per primam geheilt, seit 1 Tag geringe Sekretion im oberen Drittel. Erfolg: Geheilt.

33. Fall. 6. VII. O. H. 51 J. 1 Geburt. Beschwerden: Seit 1/2 Jahr Anwachsen des Leibes, manchmal Schmerzen, seit 8 Tagen öfter Stechen in der linken Lende; seit 4 Wochen fast beständige Blutungen. Genitalbef.: Ueber dem Muttermund ein Tumor z. f., der bis zum Rippenbogen reicht, gleichmäßig rund, prallelastisch. — 8. VII.

Operation: Längsschnitt bis über den Nabel. Das sehr große Myom wird vor die Bauchdecken gewälzt und mit beiden cystisch erweiterten Ovarien exstirpiert. — 15. VII. Herzschwäche, Kampher-Digalen; nach Erbrechen grünlicher Massen und nochmaliger Kochsalzinfusion trat am 18. VII. Exitus an Herzschwäche ein. Erfolg: †

34. Fall. 21. VII. G. K. 43 J. Beschwerden: Seit 3 Wochen fast beständig Blutung; Abmagerung; keine Schmerzen; letzte Periode vor 1/4 Jahr. Genitalbef.: Portio tiefstehend, fast am Beckenausgang; corpus retroflektiert, nicht beweglich; links hinten im Scheidengewölbe haselnußgroße Knoten. — 26. VII. Operation: Längsschnitt: Netz an die Symphyse verwachsen; coecum über dem Beckeneingang fixiert, ebenso die Flexur; Adnexe fest verwachsen; da eine Isolierung nicht möglich ist, zuerst Spaltung des Uterus in der Medianlinie und dann Längsspaltung; Abschneiden der Scheide und Auslösen der Adnexe aus den Verwachsungen; am Uterus ein hühnereigroßes Myom. Kochsalzinfusion, Kampher mehrmals täglich bis zum 28. VII. — 25. VIII. Entlassung: Operationswunde per primam geheilt, Scheidennarbe glatt verheilt. Erfolg: Geheilt.

35. Fall. 31. VII. G. B. 45 J. Beschwerden: Schmerzen im Unterleib, besonders bei schlechtem Stuhl; Schmerzen in der Magengegend, manchmal Erbrechen. Genitalbef.: Links vom Uterus ein faustgroßer, weicher Tumor. — 2. VIII. Operation: Längsschnitt in der Mittellinie; ein großes subseröses Myom; Totalexstirpation des Uterus unter Zurücklassung der Adnexe. — 3. VIII. Digalen, Kampher. — 19. VIII. Entlassung: Bauchwunde per primam geheilt; am Ende der Vagina eine höckerige Narbe, die gut verheilt ist; kein Stumpfexsudat. Erfolg: Geheilt.

36. Fall. 12. IX. L. S. 43 J. 2 Geburten. Beschwerden: Seit 2 Jahren im Leib ein harter Knollen, der langsam größer wird. Ende Januar Auftreten von Kreuzschmerzen. Genitalbef.: Vom hinteren Scheidengewölbe aus ein sich nach oben bis zum Nabel fortsetzender, beweglicher Tumor z. f.; Oberfläche glatt; der im Douglas gelegene Teil ist höckerig, wenig verschieblich und scheint vom Becken auszugehen. — 14. IX. Operation: Längsschnitt: Totalexstirpation des Uterus mit beiden Ovarien; Uterus über kindskopfgroß, am rechten Ovar einige kleine cystische Follikel. — 21. X. Entlassung: Keine Blasenschwäche mehr, Bauchnarbe per primam geheilt, Scheidennarbe gut verheilt, keine Resistenz z. f. Erfolg: Geheilt.

37. Fall. 9. X. S. M. 40 J. 10. X. Operation: Längsschnitt: Uterus kindskopfgroß; rechte Adnexe schon früher entfernt; Totalexstirpation; linkes Ovar bleibt. — 11. XI. Entlassung. Erfolg: ?

38. Fall. 20. XI. K. M. 43 J. 4 Geburten. Beschwerden: Harnverhaltung, keine Blutung, keinen Ausfluß, keine Schmerzen. 1898 Ovario-

tomia dextra. Genitalbef.: An Stelle des Uterus ein kindskopfgroßer Tumor, der das ganze Becken ausfüllt und nach oben bis zur Mitte zwischen Nabel und Symphyse reicht, nach rechts bis zur Darmbeinschaufel. — 21. XI. Operation: Längsschnitt neben der alten Narbe; Anbohren des über 2 faustgroßen Uterus und Luxierung vor die Bauchdecken; rechte Adnexe fehlen; linkes Ovar über walnußgroß wird entfernt; Exstirpation des Uterus; vorübergehende Blasenscheidenfistel, die sich sehr bald schließt. 28. XII. Entlassung: Scheide trichterförmig lang; Scheidennarbe gut verheilt; kein Stumpfexsudat; Bauchwunde per primam geheilt. Erfolg: Geheilt.

39. Fall. 4. XII. D. M. 49 J. 4 Geburten. Beschwerden: Schmerzen in der linken Unterbauchseite; Harndrang. Genitalbef.: Corpus uteri vom Tumor nicht abgrenzbar, der von der Höhe des Nabels sich bis zur Symphyse und zur Darmbeinschaufel erstreckt; prall, kindskopfgroß und leicht verschieblich; vordere Scheidenwand tief gedrückt durch den Tumor. — 5. XII. Operation: Längsschnitt: Exstirpation des myomatösen Uterus mit beiden Ovarien. — 23. XII. Entlassung: Bauchwunde per priman geheilt; Scheide sich trichterförmig verengernd; Scheidennarbe gut geheilt; keine Resistenz; kein Exsudat z. f., Erfolg: Geheilt.

40. Fall. 18. XII. T. B. 52 J. 6 Geburten. Beschwerden: Im Herbst starke Blutungen, die regelmäßig bis zu 14 Tagen andauerten; Schmerzen im Magen; Urindrang. Genitalbef.: [In der Höhe des Rippenbogens links eine kleinhandtellergroße Geschwulst von weicher Consistenz, verschieblich (Lipom)]; 2 Finger unterhalb des Nabels ein höckeriger Tumor z. f., ca. kindskopfgroß, bis zur Symphyse reichend; vorderes Scheidengewölbe durch den Tumor herabgedrückt. In der Cervix 2 kleine Polypen. An Stelle des Corpus ein kindskopfgroßer, glatter, höckeriger Tumor. — 20. XII. Operation: Längsschnitt; kindskopfgroßes Myom. Entfernung beider Adnexe mit den Ovarien; Totalexstirpation des Uterus. 17. I. Jauchig übelriechender Ausfluß; Eröffnung einer Absceßhöhle neben der Scheidennarbe und Entleerung von Blut und Eiter. — 10. II. Entlassung: Scheide geschlossen, Bauchwunde per primam geheilt, keine Sekretion, im Becken keine Resistenz. Erfolg: Geheilt.

41. Fall. 28. XII. H. M. 46 J. Scheide geht über in einen bis zum Nabel und Symphyse reichenden, höckerigen Tumor, hauptsächlich links und nach hinten; wenig beweglich. — 29. XII. Operation: Netz mit dem aus dem Becken kommenden Tumor leicht verwachsen; Tumor mannskopfgroß; Lösung der Verwachsungen; von den linken Adnexen geht ein teilweise cystischer Tumor aus, der beim Versuch der Auslösung einreißt und übelriechenden Eiter entleert; Entfernung nach Möglichkeit; Totalexstirpation des Uterus. Exitus 3. I. Erfolg: †.

42. Fall. 4. I. P. A. 47 J. 2 Geburten. Beschwerden: In den letzten Jahren beständige Obstipation. Vor 4 Wochen plötzlich starke

Schmerzen im Unterleib, die nach einigen Tagen wieder aufhörten, keine unregelmäßigen Blutungen, kein Ausfluß. Genitalbef.: Vom vorderen und hinteren Scheidengewölbe mehrere bis walnußgroße Unebenheiten des Uterus zu fühlen; corpus stark vergrößert, bis zu Kindskopfgröße, ziemlich hart, zahlreiche Buckel, wenig beweglich, retroflektiert und drückt auf das Rektum. — 15. I. Operation: Fascienquerschnitt; Uterus fast 2 faustgroß mit kleinen subserösen Myomen; links ein über gänseeigroßes, ins Parametrium hineingewachsen; Totalexstirpation mit Entfernung beider Ovarien. — 8. II. Entlassung: Bauchwunde per primam geheilt, Scheidennarbe gut verheilt, keine Resistenz zu fühlen, im rechten Winkel an der Bauchwunde geringe Sekretion. Erfolg: Geheilt.

43. Fall. 15. I. R. A. 33 J. Beschwerden: In letzter Zeit während der ersten Tage der Periode Schmerzen; Harndrang, Obstipation; 10 Jahre schon steril verheiratet. Genitalbef.: Corpus faustgroß, ziemlich hart, reicht bis zur Mitte zwischen Nabel und Symphyse; Oberfläche vorne etwas höckerig. — 16. I. Operation: Längsschnitt: Uterus 2 faustgroß, mit mehreren deutlich hervortretenden Myomknollen von Kirschengröße; Enucleation; an der hinteren Wand ein gut frauenfaustgroßes Myom, das ebenfalls enucleiert wird; Tuben leicht verdickt. Kampher. — 23. I. Entleerung von reichlich Eiter aus der Wunde. — 17. II. Entlassung: Bauchwunde gut granulierend, Uterus retroflektiert, vergrößert, etwas beweglich, Adnexe OB. Erfolg: Geheilt.

44. Fall. 22. I. F. Ch. 43 J. 25. I. Operation: Uterus stark vergrößert, nach links ein faustgroßes Myom sitzend. Abbindung der rechten Seite; rechtes Ovar und ein Stück der Tube bleiben zurück; linkes Ovar wird mitentfernt; Abtragung des Uterus; rechtes Ovar bleibt zurück. — 24. II. Entlassung.

45. Fall. 10. II. Sch. M. 28 J. Beschwerden: Seit Mitte November Blutung bis jetzt mit kurzen Pausen; anfangs ohne Beschwerden; anfangs Januar Auftreten von Schmerzen, starke Obstipation, Erbrechen. Genitalbef.: Uterus retroflektiert, vergrößert; Aufrichtung sehr schmerzhaft. — 16. II. Operation: Fascienquerschnitt; ein subseröses Myom, dahinter der Uterus gelegen; beide Tuben verdickt und verwachsen; Abtragung des hühnereigroßen, subserösen, gestielten Myoms. — 9. III. Entlassung: Bauchwunde per primam geheilt; Uterus gestreckt, Adnexe beiderseits verdickt, nicht druckempfindlich. Erfolg: Gebessert.

46. Fall. 21. II. K. H. 45 J. 22. II. Operation: Längsschnitt: Uterus myomatös an die Bauchwand fixiert; Totalexstirpation; linkes Ovar bleibt zurück. — 18. III. Entlassung.

47. Fall. 19. III. R. P. 39 J. Im Becken kindskopfgroßes Myom. — 20. III. Operation: Myom geht von der hinteren Wand aus, vor dem Uterus sitzt ein walnußgroßes Myom; Totalexstirpation des Uterus mit den rechten Adnexen; linkes Ovar bleibt zurück. — 4. IV. Entlassung. Erfolg: ?

48. Fall. 24. III. H. M. 53 J. 2 Geburten, 1 Abgang. Beschwerden: 2 Jahre keine Regel, im vorigen Sommer 2 regelmäßige Blutungen, nach 14 Tagen wieder Blutung, dann unregelmäßig; häufig fleischwasserähnlicher Ausfluß; vor 9 Wochen 6 wöchentliche Blutung; jetzt seit 3 Wochen fleischwasserähnlichen Ausfluß. Genitalbef.: Im Muttermund leicht blutende Massen, die sich abbröckeln lassen; Uterus vergrößert, retroflektiert, nicht aufrichtbar. — 25. III. Operation: Längsschnitt; Totalexstirpation des über faustgroßen Uterus nach Wertheim. Leib aufgetrieben, Eiterung der Bauchwunde, Eröffnung und Entleerung von übelriechendem Eiter. 31. III. Puls schlecht, Cyanose, stockende Atmung, Exitus. Erfolg † (submucöses verjauchtes Myom).

49. Fall. 26. II. K. M. 53 J. 27. II. Operation: Längsschnitt; Uterus 2 faustgroß, wird mit den kleinen atrophischen Ovarien totalexstirpiert. — 19. IV. Entlassung. Erfolg: ?

50. Fall. 20. IV. W. K. 40 J. 3 Geburten. Beschwerden: Vor 8 Tagen Durchfall; vom Arzt geschickt. Genitalbef.: Ein glatter, über kindskopfgroßer, bis zum Nabel reichender beweglicher Tumor z. f. — 22. IV. Operation: Längsschnitt; von der vorderen Fläche des Uterus geht breitgestielt ein fast mannskopfgroßer Tumor aus; Ausschälung nicht möglich, deshalb Totalexstirpation. 27. V. Entlassung: Wunde fast vollständig vernarbt, Scheidennarbe glatt, kein Stumpfexsudat. Erfolg: Geheilt.

51. Fall. 29. IV. M. A. 49 J. 5 Geburten. Beschwerden: Letzte Periode im Oktober; 2 ✕ seitdem 4 und eine 3 tägige starke Blutung. Seit Weihnachten immer Schmerzen im Leib; Anwachsen des Umfanges. Genitalbef.: Vor und rechts vom Uterus ein über kindskopfgroßer bis zum Nabel reichender, sehr harter, glatter, wenig verschieblicher Tumor. — 30. IV. Operation: Längsschnitt; am Uterus verschiedene größere und kleinere Myome; Totalexstirpation mit beiden Adnexen. — 3. VI. Entlassung: Scheidennarbe gut verheilt, Bauchwunde gut vernarbt, kein Stumpfexsudat z. f. Erfolg: Geheilt.

52. Fall. 19. V. T. A. 47 J. Uterus über 2 faustgroß; Nabelhernie. — 21. V. Operation: Totalexstirpation des Uterus mit den linken Adnexen. — 26. VI. Entlassung. Erfolg: ?

53. Fall. 28. V. D. K. 37 J. Beschwerden: Seit November 1911 Leib- und Kreuzschmerzen; unregelmäßige Menstruierung in der letzten Zeit, stärker und 10 Tage lang, Blutungen auch in der Zwischenzeit. Genitalbef.: Uterus etwas vergrößert, besonders nach links, beweglich; linke Adnexe druckempfindlich. — 31. V. Operation: Ein vom Uterus ausgehender über faustgroßer Tumor, an der linken Seite blaurot verfärbt und weicher als rechts; reicht bis fast an die Beckenwand. Entfernung des Uterus mit rechten Adnexen in typischer Weise. — 22. VI. Entlassung: Wunde linear vernarbt, Scheidennarbe höckerig, gut verheilt, kein Stumpfexsudat, linke Adnexe nicht z. f. Erfolg: Geheilt.

54. Fall. 10. VI. G. M. 46 J. 3 Geburten. Beschwerden: Seit 2 Jahren starke Regeln 8–10 Tage lang mit Schmerzen; Anschwellen des Leibes seit dieser Zeit; Kreuzschmerzen; leichte Ermüdbarkeit. Genitalbef.: Uterus retroflektiert, fixiert, kleinkindskopfgroß; Aufrichtung stark schmerzhaft. — 13. VI. Operation: Typische Totalexstirpation des Uterus mit den Adnexen; Kampher. — 20. VII. Entlassung: Wunde an einer 2 Markstück großen Stelle noch granulierend; Scheidennarbe glatt verheilt, kein Stumpfexsudat, keine Resistenz z. f. Erfolg: Geheilt.

55. Fall. 24. VI. F. Th. 38 J. 1 Geburt, 1 Abgang. Beschwerden: Seit einigen Wochen Schmerzen in der linken Seite, besonders beim Gehen; am 16. Juni Harnverhaltung mit starken Schmerzen im ganzen Leib. Genitalbef.: Portio setzt sich in einen über faustgroßen, nach hinten und links sitzenden, nicht beweglichen Tumor fort, von glatter Oberfläche, der bis 1 Finger unterhalb vom Nabel reicht. — 25. VI. Operation: Längsschnitt; das Myom geht von der linken Uteruskante aus und ist ein langgestreckter, breitstielig aufsitzender Tumor; Entfernung des ganzen Uterus mit dem rechten Ovar. — 16. VII. Entlassung: Bauchwunde per primam geheilt, Scheidennarbe etwas höckerig, kein Stumpfexsudat. Erfolg: Geheilt.

56. Fall. 8. VII. W. A. 40 J. 9. VII. Operation: Uterus myomatös; Totalexstirpation mit linkem Ovar; rechtes Ovar bleibt zurück. — 26. VII. Entlassung. Erfolg: ?

57. Fall. 9. VII. M. T. 46 J. 7 Geburten, 2 Abgänge. Beschwerden: Nach einer Myomoperation vor 3 Jahren regelmäßige Menstruation; letzte Periode anfangs Juni; 14 Tage später starke 6 tägige Blutung, nach 4 Tagen etwas schwächer wiederkehrend; dabei Schmerzen auf der rechten Seite und vorn im Leib; Abmagerung, Druck auf die Blase und Harndrang. Genitalbef.: Corpus uteri wenig vergrößert, beweglich; an der Portio Ca-verdächtige Erosion. — 10. VII. Operation: Totalexstirpation des Uterus mit beiden Adnexen. — 5. VIII. Entlassung: Bauchwunde per primam geheilt; Scheide trichterförmig, Scheidennarbe höckerig, gut verheilt, kein Stumpfexsudat. Erfolg: Geheilt.

58. Fall. 11. VII. F. M. 40 J. Beschwerden: Seit Anfang Mai Regel 3 × aufgetreten von je 10 Tage Dauer ohne Schmerzen. Genitalbef.: Hinter der Portio ein großer harter Tumor, der bis in die Mitte zwischen Nabel und Symphyse reicht, hauptsächlich nach rechts, glatt und verschieblich ist. — 13. VII. Operation: Längsschnitt; Radikalentfernung des myomatösen Uterus, linkes Ovar bleibt zurück. — 3. VIII. Entlassung: Scheidennarbe gut geheilt, Bauchwunde per primam geheilt. Erfolg: Geheilt.

59. Fall. 11. VII. W. J. 37 J. 4 Geburten. Beschwerden: Seit 3 Jahren Anwachsen des Leibes; Verstärkung der Regel, 8–9 Tage dauernd; Abgang von Brocken Blut; während der Regel Schmerzen im

Leib; Mattigkeit, Rückenschmerzen. Genitalbef.: Portio einen harten Zapfen darstellend setzt sich in einen kindskopfgroßen Tumor fort, der bis 2 Finger unterhalb des Nabels reicht, beweglich ist und nur einige kleine Hocker an der Oberfläche hat. — 15. VII. Operation: Längsschnitt; Totalexstirpation mit Entfernung des rechten Ovars und der Tube; linkes Ovar wird zurückgelassen. — 10. VIII. Entlassung: Bauchwunde bis auf eine erbsengroße secernierende Stelle linear vernarbt; Scheidenstumpf gut verheilt; rechts eine gänseeigroße nicht druckempfindliche Resistenz zu fühlen. Erfolg: Geheilt.

60. Fall. 15. VII. M. E. 36 J. 1 Geburt. Beschwerden: Seit 3 Jahren Schmerzen im Leib, besonders in der Nabelgegend, oft wochenlang; in den letzten Wochen wieder stärkere Schmerzen; Obstipation; Druckgefühl auf der Blase, Harndrang. Genitalbef.: Corpus uteri gänseeigroß, beweglich; hinter dem Uterus mit diesem zusammenhängend ein hühnereigroßer Tumor; in der Mittellinie über der Symphyse eine ziemlich harte Resistenz zu fühlen. — 16. VII. Operation: In der vorderen Uteruswand ein frauenfaustgroßes, in der hinteren ein walnußgroßes Myom; Ausschälung beider Myome; Tuben und Ovarien OB.; Kampher; Erbrechen. — 13. VIII. Entlassung: Uterus gänseeigroß, an der Bauchwand leicht fixiert; linke Tube als bleistiftdicker Strang zu fühlen; Bauchwunde linear vernarbt. Erfolg: Geheilt.

61. Fall. 22. VII. S. B. 43 J. Beschwerden: Seit einigen Jahren manchmal schon Schmerzen im Rücken, seit einer Woche beständig; vor einiger Zeit häufig Harndrang; Obstipation; Ausfluß. Genitalbef.: Portio setzt sich nach oben in einen mannskopfgroßen Tumor fort, der bis zum Nabel reicht, verschieblich, glatt und hart ist. — 23. VII. Operation: Längsschnitt; ein großes, zum Teil subperitoneal nach rechts und nach der Blase zu entwickeltes Myom. Totalexstirpation mit Entfernung beider Ovarien. — 13. VIII. Entlassung: Wunde per primam geheilt, Scheidennarbe gut verheilt, kein Stumpfexsudat. Erfolg: Geheilt.

62. Fall. 23. VII. D. M. 39 J. 24. VII. Operation: Längsschnitt; Myom fest ins Becken eingekeilt; mehrere subseröse Knoten; Myom wird aus dem Becken herausluxiert; Abtragung; rechtes Ovar mit Tube wird entfernt; linkes bleibt. — 13. VIII. Entlassung. Erfolg: ?

63. Fall. 23. VII. R. D. 43 J. 3 Geburten. Beschwerden: Seit letzten Winter starke Blutungen 8 Tage lang, keine Schmerzen, kein Ausfluß; am 16. VII. 14 Tage nach Beendigung der Regel starke Blutung während der ganzen Nacht; Mattigkeit. Genitalbef.: Corpus kindskopfgroß, 2 Finger unterhalb des Nabels reichend, hart, glattwandig, wenig beweglich, sich ins Becken fortsetzend. — 6. VIII. Operation: Totalexstirpation des Myoms mit Entfernung beider Ovarien ohne Anlegung der Wertheim'schen Klammern. Subkutane Kochsalzinfusion. 7. VIII. Auf Einlauf Stuhl; Temperatursteigerung, Atmung beschleunigt, 2 stündlich Kampher. — 8. VIII. Exitus (fibrinöse Peritonitis). Erfolg: †.

64. Fall. 29. VII. B. E. 50 J. 3 Geburten. Beschwerden: Häufig Harndrang; Wasserlassen in letzter Zeit mit Beschwerden verbunden; durch einen Arzt Geschwulst im Leib festgestellt. Genitalbef.: Portio setzt sich in einen kindskopfgroßen Tumor fort, der bis zum Nabel reicht und beweglich ist. — 5. VIII. Operation: Entfernung eines kindskopfgroßen Myoms mit beiden Adnexen in typischer Weise; Exstirpation eines Cystoms am linken lig. rot. 2. IX. Entlassung: Wunde noch nicht ganz verheilt, klafft noch an einer 2 cm langen Stelle; kein Stumpfexsudat, gut beweglich. Erfolg: Geheilt.

65. Fall. 16. IX. Z. K. 41 J. 3 Geburten. Beschwerden: Seit 2 Jahren unregelmäßige Blutungen; seit 4 Wochen Anschwellen des Leibes. Genitalbef.: An Stelle des Uterus ein kindskopfgroßer, in die Portio übergehender, sehr beweglicher Tumor, der zwischen Nabel und Symphyse z. f. ist. — 18. IX. Operation: Längsschnitt; Rechtes Ovar wird zurückgelassen, Uterus mit den Myomen und dem linken Ovar total exstirpiert; beide Tuben leicht verdickt, das abdominale Ende verwachsen. — 8. X. Entlassung: Bauchwunde linear verheilt; Scheidennarbe höckerig, fest verheilt, kein Stumpfexsudat zu fühlen. Erfolg: Geheilt.

66. Fall. 24. X. N. B. 44 J. 26. X. Operation: Tumor ragt aus dem Becken heraus und ist mit Dünndarmschlingen und dem Kolon fest verwachsen; Totalexstirpation. — 23. XI. Entlassung. Erfolg: ?

67. Fall. 5. XI. M. M. 41 J. 1 Geburt. Beschwerden. Seit ½ Jahr starke Blutungen in 2—3 wöchentlichen Pausen, 8 Tage lang; bei Beginn immer Schmerzen in der rechten Unterleibsseite. Genitalbef.: Corpus in einen kindskopfgroßen, höckerigen Tumor verwandelt, der etwas nach rechts verlagert und rechts mit der Umgebung verwachsen zu sein scheint; wenig beweglich. — 6. XI. Operation: Längsschnitt; die Myome mit dem Netz verwachsen; Lösung; Tuben beiderseits in daumendicke Hydrosalpingen verwandelt; Abtragung; auf der rechten Seite Peritoneum verdickt und verwachsen; Totalexstirpation des Uterus in gewöhnlicher Weise. — 30. XI. Entlassung: Bauchwunde per primam geheilt; Scheidennarbe gut verheilt, kein Stumpfexsudat. Erfolg: Geheilt.

68. Fall. 5. XI. K. A. 55 J. Beschwerden: Seit 15. VII. beständige, nicht starke Blutungen; stechende Schmerzen im Kreuz und beiden Seiten. Genitalbef.: Starke Adipositas! Im Douglas eine unbestimmte ca. faustgroße Resistenz. — 7. XI. Operation: Längsschnitt durch die sehr dicken Bauchdecken; von der hinteren Wand ausgehend ein gestieltes Myom; am Uterus sitzen noch kleinere; Entfernung des Uterus mit den Adnexen. — 30. XI. Entlassung: Scheidennarbe etwas höckerig, kein Stumpfexsudat z. f.; Bauchwunde bis auf eine schmale, noch granulierende Fläche geschlossen. Erfolg: Geheilt.

69. Fall. 18. XI. P. B. 46 J. 2 Geburten. Beschwerden: Seit 2 Jahren während und nach der Defaekation heftige Schmerzen im Unterleib und Mastdarm; Obstipation; Müdigkeit. Genitalbef.: Corpus

retroflektiert, nicht aufrichtbar; im hinteren Scheidengewölbe eine derbe höckerige, unverschiebliche Resistenz z. f., sich nach links fortsetzend; links von der Cervix ausgehend ein walnußgroßer höckeriger Tumor. — 21. XI. Operation: Längsschnitt; Lösung des Uterus mit den Tuben und Ovarien aus seinen Adhaerenzen und Abtragung von der Vagina. — 28. XII. Entlassung: Bauchwunde per primam geheilt; Scheidennarbe fest verheilt mit einigen frischen Granulationen; vom Rektum aus oberhalb des Sphinkter eine derbe Resistenz zu fühlen. Erfolg: Geheilt.

70. Fall. 28. XI. K. E. 38 J. Gravida m. III. 1 Geburt. Beschwerden: Seit 5 Wochen Drücken im Rücken, besonders im Liegen und nach dem Essen; Kreuzschmerzen; manchmal Kopfschmerzen, Harndrang; Obstipation; letzte Regel Ende August. Genitalbef.: Uterus über faustgroß, beweglich, Fundus zwischen Nabel und Symphyse, linke Adnexe OB.; rechts ein kindskopfgroßer, beweglicher, glattwandiger, derber Tumor z. f. 2. XII. Operation: Längsschnitt; Myom an einem 2 cm langen Stiel; Abtragung. — 19. XII. Entlassung: Bauchwunde per primam geheilt; Uterus reicht bis zum Nabel. Erfolg: Geheilt. 23. V. Geburt eines äußerst starken, lebenden Kindes durch Zange.

71. Fall. 2. XII. K. M. 37 J. 3 Geburten. Beschwerden: Seit 3 Jahren starke Blutungen alle 3 Wochen; Müdigkeit; seit 4 Wochen starker Druck auf der Blase; Schmerzen beim Wasserlassen; seit 30. IX. kann Patientin nicht mehr Wasserlassen und muß seitdem beständig kathetrisiert werden. Genitalbef.: Corpus uteri in einen kindskopfgroßen, harten Tumor verwandelt, der zwischen Promontorium und Symphyse fest eingekeilt ist und sich nicht aus dem kleinen Becken verschieben läßt. 6. XII. Operation: Längsschnitt; Blase in die Höhe gezogen; Uterus fest in das Becken eingekeilt; Anbohrung und Totalentfernung mit beiden Tuben und Ovarien, die hühnereigroß cystisch entartet sind. — 24. XII. Entlassung: Bauchwunde reaktionslos verheilt. Erfolg: Geheilt.

72. Fall. 11. XII. Sch. A. 37 J. Beschwerden: Seit 1/4 Jahr Kreuz- und Seitenschmerzen, besonders rechts; gleichzeitig regelmäßige, aber starke Blutungen; Abgang von Klumpen Blut; seit 2 Jahren Anwachsen des Leibes. Genitalbef.: 2 Finger unterhalb des Nabels ein harter höckeriger Tumor zu fühlen, nach dem Becken sich fortsetzend; corpus uteri in den obigen Tumor verwandelt; links neben dem Tumor ein kugeliges, über hühnereigroßes, bewegliches Gebilde. — 13. XII. Operation: Längsschnitt; beide Ovarien vergrößert; linkes Ovar in eine taubeneigroße Cyste verwandelt; Totalexstirpation in gewöhnlicher Weise. — 8. I. Entlassung: Wunde sehr schön verheilt; Scheidenstumpf glatt, beweglich, kein Exsudat. Erfolg: Geheilt.

73. Fall. 20. I. 1913 S. E. 43 J. 10 Geburten. Beschwerden: Seit einigen Jahren Kreuzschmerzen; seitdem dauern die Perioden immer 14 Tage; die ersten 8 Tage schwach, dann 3 Tage stark und dann

wieder schwächer; Wasserlassen und Stuhl OB. Genitalbef.: Corpus uteri über faustgroß, retroflektiert, ins Becken etwas eingekeilt, nicht aufrichtbar; leichter Descensus beider Scheidenwände. — 23. I. Operation: Längsschnitt in der linea alba: Im Abdomen etwas seröse Flüssigkeit; Uterus kleinfaustgroß; linke Adnexe wenig verwachsen; Lösung; Abtragung des Uterus mit den Adnexen dicht am Uebergang der Portio in die Scheide. — 8. III. Entlassung: Bauchwunde gut granulierend; Scheidennarbe fest verheilt, etwas höckerig; links eine walnußgroße, nicht druckempfindliche Resistenz zu fühlen. Erfolg: Geheilt.

74. Fall. 10. II. K. M. 37 J. 2 Geburten, 1 Abgang. Beschwerden: Von Frühjahr bis Herbst 3 wöchentliche Blutung, 14 Tage lang sehr stark; von Herbst bis Dezember normale Perioden; seit anfangs Januar schwache Blutung bis vor 8 Tagen dauernd mit nur 2 tägiger Unterbrechung; seit 8 Tagen besonders starke, krampfartige Leibschmerzen; Schmerzen beim Wasserlassen und Stuhlgang. Genitalbef.: Vom Nabel bis zur Symphyse ein über kindskopfgroßer, harter Tumor, schlecht verschieblich, mit einer Einbuchtung unterhalb des Nabels; Portio setzt sich in diesen Tumor fort. — 14. II. Operation: Längsschnitt: Das große Myom wird vor die Bauchdecken gewälzt und der Uterus total exstirpiert mit samt den linken Adnexen. — 15. III. Entlassung: Scheide trichterförmig, Scheidennarbe fest, höckerig; kein Stumpfexsudat z. f.; Bauchwunde per primam geheilt. Erfolg: Geheilt.

75. Fall. 10. II. W. E. 42 J. 1 Geburt. Beschwerden: Seit Mai 3 wöchentliche Blutungen von 3 tägiger Dauer, schwach; nach der Regel 1—2 Tage Pause, dann bis zur nächsten Regel fleischwasserfarbener Ausfluß; seit 4- 5 Wochen Verschlimmerung. Genitalbef.: Corpus uteri vergrößert, höckerig. — 19. II. Operation: Längsschnitt; Uterus myomatosus; beide Adnexe in über daumendicke cystische Säcke verwandelt, im Douglas adhaerent; Totalexstirpation des Uterus mit den beiden Hydrosalpingiden und den ebenfalls erkrankten Ovarien. — 13. III. Entlassung: Scheidennarbe höckerig, kein Stumpfexsudat; Bauchwunde per primam geheilt. Erfolg: Geheilt.

76. Fall. 24. II. W. K. 61 J. 3. III. Operation: Zuerst Versuch der vaginalen, dann Entfernung des Uterus per laparotomiam; allseitige Verwachsungen mit den Därmen; multiple Myome; beiderseits Schwellung der Tuben; Entfernung der rechten Adnexe. — 27. III. Entlassung. Erfolg: ?

77. Fall. 3. III. B. F. 37 J. 4 Geburten. Beschwerden: Auftreten einer Geschwulst, die sich während der Regel vergrößern soll; Obstipation; brennende Schmerzen in der rechten Unterbauchseite; starken Ausfluß. Genitalbef.: Corpus faustgroß, anteflektiert, vergrößert, beweglich; im rechten Parametrium ein derber Knoten z. f., der mit dem Uterus zusammenzuhängen scheint; darüber ein bis zum Nabel reichender Tumor, der sich gut abgrenzen läßt. — 6. III. Operation: Längsschnitt

in der Mittellinie: Vom Uterus ausgehend ein ziemlich langgezogener Tumor mit verschiedenen Höckern; Adnexe OB.; da nach der Exstirpation des Uterus die Blutung aus dem linksseitigen Stumpf trotz mehrfacher Ligaturen nicht gestillt werden kann, werden auch die linken Adnexe exstirpiert. — 5. IV. Entlassung: Scheidennarbe gut verheilt. Erfolg: Geheilt.

78. Fall. 8. III. V. C. 42 J. 6 Geburten. Beschwerden: 15. Febr. bis 2. März starke Blutung; in der blutungfreien Zeit weißer Ausfluß; in letzter Zeit Blutung beim Coitus; Periode nach Anstrengung oft schon alle 14 Tage 6 Tage lang ziemlich stark. Genitalbef.: Corpus wenig vergrößert, links davon mit dem Fundus anscheinend durch Stiel verbunden ein beweglicher harter Knoten. — 11. III. Operation: Fascienquerschnitt: Es zeigt sich ein langgestieltes Myom; supravaginale Amputation des Uterus mit Entfernung des linken, cystisch vergrößerten Ovars. — 31. III. Entlassung: Wunde per primam geheilt, Uterusstumpf OB. Erfolg: Geheilt.

Hydrosalpingiden.

1. Fall. 15. IV. P. A. 36 J. 2 Geburten (1 Zange) Dammriß, 2 Abortus. Beschwerden: 1909 Salpingooophoritis dextra; seitdem starke Schmerzen im Unterleib, besonders rechts, bis zum Hypogastrium ziehend; Ausfluß. Genitalbef.: Dammrißnarbe 2. Gr.; im Douglas ein kindsfaustgroßer Tumor z. f. — 16. IV. Operation: Fascienquerschnitt; nach Lösung feiner Adhaesionen zw. Tube und Ovar rechts Resektion bis auf einen kleinen Teil; Resektion eines linken, faustgroßen, Tube und Ovar umfassenden, wasserhaltigen Tumors; dann Emmet und Plastik. 17. IV. Geringe Nachblutung. — 11. V. Entlassung: Uterus anteflektiert, Wunde gut verheilt. Erfolg: Gut.

2. Fall. 30. IV. A. A. 41 J. 1 Geburt. Beschwerden: Vor 10 Tagen wenige Stunden dauernder Ausfluß von fleischwasserähnlicher Farbe. Seit einigen Wochen Anwachsen des Leibes; Mattigkeit. Genitalbef.: Vom hinteren Scheidengewölbe aus ein abgrenzbarer, bis in die Nabelgegend reichender prallelastischer Tumor z. f. — 3. V. Operation: Fascienquerschnitt; Punktion einer Cyste, chokoladebraune Flüssigkeit; linke Hydrosalpinx mannskopfgroß; rechtsseitige kindskopfgroß, fest ins kleine Becken eingekeilt; da die Tumoren nicht gelöst werden können, Spaltung des Uterus und dann Auslösung, nach Lösung der Adhaesionen vom Rektum; Absetzen des Uterus. — 24. V. Entlassung: Scheidenwunde gut verheilt; Bauchwunde gut verheilt, kein Exsudat. Erfolg: Gut.

3. Fall. 29. VI. Sch. A. 43 J. 30. VI. Operation: Adnexe verwachsen, Uterus nicht nach oben zu ziehen; rechts eine lange Hydrosalpinx; Tube fest mit Mastdarm verwachsen; Lösung der Verwachsungen; Exstirpation des Uterus; Entfernung beider Ovarien, da sie nicht isoliert werden konnten. — Exitus 3. VII. Erfolg: †.

4. Fall. 2. XII. Sch. B. 44 J. 3 Geburten. Beschwerden: Seit 10. VIII. mittelstarke tägliche Blutungen mit Abgang von Bröckeln; Verstärkung in den letzten Wochen; Schwächegefühl. Genitalbef.: Vom hinteren Scheidengewölbe ein faustgroßer glatter, harter Tumor z. f. — 3. XII. Operation: Fascienquerschnitt; linksseitige faustgroße Hydrosalpinx mit der Flexur und dem retroflektierten Uterus eng verwachsen; beim Loslösen reißt sie ein; deshalb Totalexstirpation. — 23. XII. Entlassung: Scheidenstumpf derb, etwas höckerig; Operationswunde gut verheilt. Erfolg: Geheilt.

5. Fall. 4. XII. R. N. 46 J. 5. XII. Operation: Fascienquerschnitt: Links eine mit der Flexur verwachsene Hydrosalpinx; beim Versuch der Auslösung platzt sie und entleert gelbliche Flüssigkeit; Abtragung und dann Totalexstirpation des Uterus. Rechte Tube mit dem Ovar in der Tiefe des Douglas fest verwachsen, sodaß die Auslösung nur teilweise gelingt. — 23. XII. Entlassung. Erfolg: ?

6. Fall. 23. V. H. E. 33 J. Ein bis zum Nabel reichender, weicher Tumor z. f.; hinten im Douglas ein über frauenfaustgroßer Tumor z. f. — 24. V. Operation: Rechte Tube zu Daumendicke geschwellt; rechtes Ovar in einen hühnereigroßen entzündlichen Tumor verwandelt; Erhaltung nicht möglich, deshalb Entfernung; Auslösung einer linksseitigen großen Cyste aus dem Douglas; Totalexstirpation des Uterus mit beiden Adnexen (Diagn. Hydrosalp. sin, Kystom d.). — 20. VI. Entlassung. Erfolg: ?

7. Fall. 26. VII. E. U. 39 J. 7 Geburten (3 Totgeburten). Beschwerden: Seit der letzten Entbindung 13. I. beständig Schmerzen unter beiden Rippenbögen, die beiderseits ins Becken ziehen; 3 Tage nach der Entbindung Erbrechen, Schwindelanfälle, kalte Schweißausbrüche; nach 5 Tagen erneuter Anfall; nach vorübergehender Besserung traten die Schmerzen im Juli wieder stärker auf; seit der 3. Geburt Drang nach unten. Genitalbef.: Uterus retroflektiert, fixiert; Aufrichtung gelingt nicht und ist sehr schmerzhaft; linke Adnexe druckempfindlich. 10. VIII. Operation: Längsschnitt; von den linken Adnexen ausgehend ein gut faustgroßer Tumor, allseitig verwachsen; Loslösung; Eröffnung der Scheide und Abtragung; Kochsalzinfusion. — 12. VIII. Puls unregelmäßig, langsam. — 8. IX. Entlassung: Scheidenstumpf frei beweglich; rechts davon eine walnußgroße Resistenz, kein Exsudat. Erfolg: Geheilt.

8. Fall. 4. X. M. H. 28 J. 4 Geburten, 1 Abgang. Beschwerden: Seit 5 Wochen stechende Schmerzen im Unterleib, besonders auf der

rechten Seite; beim Arbeiten auch im Rücken; nach Beendigung der Regel noch einige Tage fleischwasserähnlichen Ausfluß; sonst weißlicher Ausfluß. Genitalbef.: Corpus retroflektiert, Aufrichtung schmerzhaft; in der Ileocoecalgegend ein druckempfindlicher Strang z. f.; links vom Uterus und vorn ein faustgroßer, weicher, nicht druckempfindlicher Tumor. — 7. X. Operation: Längsschnitt; rechts nur die Fimbrien etwas dicker; rechte Seite des Uterus in einen über faustgroßen cystischen Tumor verwandelt, der mit Flexur und Peritoneum verwachsen ist; bei Auslösung reißt der Tumor ein und entleert gelbliche Flüssigkeit. Auslösung der linken Hydrosalpinx, die hauptsächlich das abdominale Ende der Tube umfaßt; Ovar vergrößert; Abtragung der Tube und des Ovars. — 28. X. Entlassung: Bauchwunde per primam geheilt, kein Stumpfexsudat; linke Adnexe nicht vorhanden, rechte Adnexe OB. Erfolg: Geheilt.

9. Fall. 20. XI. Sch. J. 46 J. Beschwerden: Starke Blutung seit Mitte Oktober; schon mehrmals früher Blutungen. Genitalbef.: Corpus etwas vergrößert; rechts neben dem Uterus ein kindskopfgroßer, prallelastischer, wenig verschieblicher, abgrenzbarer Tumor. — 22. XI. Operation: Längsschnitt: Rechts großer Tumor, der unter dem Douglas verwachsen ist; links am Ende der Tube walnußgroße Resistenz, Ovar OB.; Uterus etwas vergrößert, wird mitentfernt; bei Ausschälung der rechtsseitigen Hydrosalpinx platzt sie; beide Ovarien werden mitentfernt. — 14. XII. Entlassung: Bauchwunde per primam geheilt; Scheidennarbe höckerig, fest vernarbt, kein Stumpfexsudat; starke Anaemie. Erfolg: Geheilt.

10. Fall. 24. II. 1912 L. Ch. 28 J. Beschwerden: Immer starke Blutungen; seit November bis jetzt dauernd starke Blutung bis heute mit nur 14tägiger einmaliger Unterbrechung. Genitalbef.: Uterus retroflektiert; rechts davon eine deutliche, etwas druckempfindliche Resistenz, links davon ein prallelastischer glattwandiger Tumor von Kindskopfgröße. — 28. II. Operation: Längsschnitt: Links eine riesige Hydrosalpinx; Loslösung der verwachsenen Flexur; Lösung der Hydrosalpinx aus dem Becken und vom Uterus und Abtragung; rechte Tube fingerdick geschwellt, mit dem Ovar verwachsen, wird mit dem Uterus entfernt (linkes Ovar in ein Cystom verwandelt). — 2½ Stunden nach der Operation plötzlich Verfallen der Patientin, schlechter Puls; deshalb Relaparotomie wegen Verdacht auf innere Blutung; es zeigt sich im Becken eine ziemliche Menge geronnenen Blutes, außerdem ein Haematom unter der Flexur bis nahe an die Beckenwand; ein kleines Haematom gegen die Blase; die Blutung war ausgegangen vom unteren Scheidenrand, wo es während der Operation nicht geblutet hatte. — Unterbindung der Hypogostrica. — Puls während der Operation schon besser. — Kochsalzinfusion, 2 Spritzen Kampher. Injektion von 23 ccm Blut. — 3. III. Puls sehr frequent; Leib aufgetrieben; Koterbrechen. Exitus (Peritonitis).

11. Fall. 19. IV. L. H. 32 J. 3 Geburten. Beschwerden: 25. XII. heftige Schmerzen im Leib; 13. I. Ausschabung; seitdem

Schmerzen über den ganzen Unterleib, besonders beim Sitzen und Liegen; Blutung dann immer regelmäßig, 8—10 Tage lang. Genitalbef.: Corpus uteri retroflektiert; rechte Leistengegend ziemlich druckempfindlich; Adnexe beiderseits etwas verdickt. — 7. V. Operation: Längsschnitt: Linkes Ovar stark verwachsen, Tube bleistiftdick; Entfernung; rechtes Ovar walnußgroß mit einem großen und mehreren kleineren Follikeln; Punktion; Tube auch verdickt aber durchgängig. — 29. V. Entlassung: Rechts und links vom Uterus keine Druckempfindlichkeit; Bauchwunde linear vernarbt; rechte Tube und Ovar OB.; links vom Uterus ein derber Strang. Erfolg: Geheilt.

12. Fall. 13. V. G. A. 52 J. 15. V. Operation: Rechts und links vom Uterus Verdickungen, die sich wie Hydrosalp. anfühlen; Verwachsung mit der Blase; Ausschneiden des Uterus, der myomatös ist; an der Blase bleibt ein Stück zurück. — 8. VII. Entlassung. Erfolg: ?

13. Fall. 24. VI. L. M. 48 J. 1 Geburt. Beschwerden: Seit Herbst vorigen Jahres Schmerzen im Leib, Rücken und Kreuz; seit 14 Tagen besonders stark. Genitalbef.: Corpus uteri nicht vergrößert, retroflektiert, fixiert. Rechte Adnexe in einen gänseeigroßen, allseitig fixierten, druckempfindlichen Tumor verwandelt. — 11. VII. Operation: Längsschnitt: Linke Tube leicht verdickt, rechte stark gewunden, dilatiert und mit wässeriger Flüssigkeit gefüllt; Auslösung der Hydrosalpinx und Totalexstirpation des Uterus in gewöhnlicher Weise. — 1. VIII. Entlassung: Bauchwunde per primam geheilt, Scheidennarbe gut verheilt, kein Stumpfexsudat. Erfolg: Geheilt.

14. Fall. 2. VII. B. M. 37 J. 6 Geburten, 2 Abgänge. Beschwerden: Blutung seit 3 Wochen, ziemlich stark; auch Abgang von Fetzen. 8 Tage lang wehenartige Schmerzen; 14 Tage vor Eintritt der Blutungen weißer Ausfluß. Genitalbef.: Uterus retroflektiert, nicht beweglich; beide Adnexe verdickt und unbeweglich; an der vorderen M. M. Lippe eine kleine Erosion; rechts im hinteren Scheidengewölbe eine ca. hühnereigroße, sehr harte, druckempfindliche Resistenz; Ileocoecalgegend druckempfindlich; nach 4 wöchentlicher konservativer Behandlung 2. VIII. Operation: Längsschnitt: Beide Adnexe verdickt und mit den Därmen und Beckenperitoneum verwachsen; Uterus mit mehreren Darmschlingen derb verwachsen; Totalexstirpation des Uterus und der Adnexe. — 27. VIII. Entlassung: Scheidennarbe fest verheilt, etwas höckerig, einige Granulationen; kein Stumpfexsudat; Bauchwunde per primam geheilt. Erfolg: Geheilt.

15. Fall. 4. VII. P. A. 22 J. 1 Geburt. Beschwerden: Seit 12 Wochen bei der Periode starke Schmerzen in der linken Bauchseite von 14 tägiger Dauer; Periode nicht verändert. Genitalbef.: Links neben der Cervix eine ca. gänseeigroße, ziemlich harte, etwas bewegliche Resistenz z. f.; druckempfindlich; rechte Adnexe etwas druckempfindlich. — 5. VII. Operation: Fascienquerschnitt; Uterus duplex; der rechte

Uterus liegt hart an der Beckenwand, birnengroß, hatte scheinbar die Schwangerschaft durchgemacht; sein Ovar über walnußgroß; auf der linken Seite faustgroßer Tumor, der im unteren Teil aus dem Uterus, im oberen aus der hydropisch erweiterten Tube und dem Ovar besteht. Bei Auslösung platzt die Hydrosalpinx und entleert eine leicht getrübte Flüssigkeit. Abtragung des Uterus von seiner Verbindung mit dem 2. Horn. — 23. VII. Entlassung: Bauchwunde linear vernarbt; corpus uteri wenig beweglich, rechte Adnexe nicht z. f.; links von der Cervix ausgehend ein derber, breiter, nicht druckempfindlicher Strang. Erfolg: Geheilt.

16. Fall. 14. VIII. M. A. 37 J. Beschwerden: Seit 5 Wochen stechende Schmerzen in der Gegend der rechten Darmbeinschaufel; Periode ohne Beschwerden. Genitalbef.: Rechts neben dem Uterus eine gänseeigroße prallelastische Resistenz, wenig beweglich; linke Adnexe nicht zu tasten; Uterus wenig verschieblich. — 17. VIII. Operation: Längsschnitt: Vom rechten Ovar ausgehend ein cystischer Tumor; Tube verdickt; Uterus allseitig verwachsen, myomatös; Lösung der Adnexe und Abtragung des Tumors; linke Adnexe mit Darmschlingen verwachsen; Fimbrienende verschlossen; Lösung der Verwachsungen und Entfernung; Exstirpation des verwachsenen und wunden Uterus. — 7. IX. Entlassung: Wunde geschlossen, Scheidenstumpf mäßig beweglich; geringes Exsudat. Erfolg: Geheilt.

17. Fall. 4. XI. H. K. 39 J. 1 Geburt, 1 Abgang. Beschwerden: Bei Nichttragen des Ringes Vorfall eines großen Teiles der Gebärmutter; seit 14 Tagen öfter Erbrechen. Genitalbef.: Descensus beider Scheidenwände; beim Pressen tritt die Portio vor die Vulva; Portio hypertrophisch; corpus uteri vergrößert, retroflektiert, beweglich. Auf der rechten Seite ein großer Tumor z. f. — 19. XI. Nach Plastik, Längsschnitt: Rechtsseitige riesige Hydrosalpinx, die im lateralen Teil eine Ausdehnung von Kindskopfgröße hat; nach Lösung der Verwachsungen mit den Därmen Abtragung; linke Tube verdickt und verwachsen wird abgetragen; nach Lösung einer festen Verwachsung des Uterus mit der Flexur wird er totalexstirpiert. — 16. XII. Entlassung: Bauchwunde bis auf eine kleine erbsengroße, gut granulierende Stelle geheilt; Damm fest und dick vernarbt; Scheidennarbe fest verheilt, keine Resistenz zu fühlen. Erfolg: Geheilt.

Pyosalpingiden.

1. Fall. 30. VI. R. R. 48 J. 1 Geburt. Beschwerden: Seit 14 Tagen Schmerzen im Leib, besonders links; kein Stuhl, kein Flatus, starkes Erbrechen. Genitalbef.: Vagina links und rechts hinten und vorne durch Resistenzen eingeengt und verkürzt; vom Abdomen aus links ein

ca. 2 faustgroßer, aus dem Becken herausragender Tumor z. f. — 30. I. Operation: Fascienquerschnitt; hellgelber nicht riechender Eiter in der Bauchhöhle; der gefühlte Tumor fest an die Flexur fixiert; verschiedene Abscesse mit verdicktem, rahmigem Eiter; rechts und links vom Fundus uteri weitere große Abscesse mit ca. 1/4 Liter dicken Eiters. Resektion der verdickten Pyosalpingen beiderseits; da der Uterus durch Lösung zahlreicher Adhaesionen viele wunde Stellen hatte, wurde er total exstirpiert. — 13. VII. Pat. befindet sich wohl. — 3. IX. Entlassung: Wunde schön verheilt, nirgends druckempfindlich, keine Resistenz; Leibbinde. Erfolg: Geheilt.

2. Fall. 18. VII. M. K. 31 J. 2 Geburten. Beschwerden: Nach der letzten Entbindung am 5. Febr. 1911 blieb die Periode 17 Wochen aus; jetzt unregelmäßige starke Blutungen alle 8—14 Tage 1—2 Tage lang. Genitalbef.: Corpus vergrößert, gänseeigroß; nach beiden Seiten besonders nach hinten und links Verdickungen z. f. — 20. VII. Operation: Querschnitt; linke Tube beträchtlich verdickt, verlängert, mit dem abdominellen Ende des Uterus adhaerent; Abtragen derselben; rechte Tube daumendick, gestreckt; abdominales Ende im Douglas festsitzend, wird losgelöst; rechtes Ovar in eine hühnereigroße Cyste verwandelt, reißt beim Loslösen ein und entleert dünnflüssigen Eiter; der zahlreich wunde Uterus wird exstirpiert, da eine Conception wegen Verlust beider Tuben nicht mehr möglich ist. — 6. VIII. Entlassung: Wunde gut verheilt, kein Exsudat. Erfolg: Geheilt.

3. Fall. 19. XI. T. J. 22 J. 1 Abort. Beschwerden: Seit 1 Jahr Schmerzen im Unterleib besonders rechts; Obstipation; seit 1 Jahr starken Fluor. Genitalbef.: Rechte Adnexe gut fingerdicker Strang, druckempfindlich; linke Adnexe bleistiftdicker Strang. — 12. XII. Operation: Querschnitt; im Becken ca. 1/4 Liter gelbe Flüssigkeit; nach Lösung der Adhaerenzen wird die rechte, am abdominalen Ende stark verdickte und verschlossene Tube und das walnußgroße Ovar exstirpiert; linke Tube bleistiftdick, wird ebenfalls abgetragen; Ovar um das Doppelte vergrößert, bleibt zurück. — 11. I. Entlassung: Wunde gut verheilt; kein Exsudat. Erfolg: Geheilt.

4. Fall. 27. XII. St. K. 33 J. 2 Geburten. Beschwerden: Seit Oktober Schmerzen im Unterleib; Ausfluß, Harndrang. Genitalbef.: Rechtes Parametrium sehr schmerzhaft, verdickt, gespannt; im Douglas eine prallelastische schmerzhafte Resistenz z. f.; nach 15 tägiger konservativer Behandlung keine Besserung, daher 10. I. Operation: Fascienquerschnitt; neben dem Uterus rechts faustgroßer cystischer Tumor; nach Lösung der Adhaerenzen im Douglas Ausschälung desselben; linke Tube bleistiftdick geschwellt, wird abgetragen; Ovar bleibt zurück. — 11. I. Eisblase, Kampher. — 15. I. Wohlbefinden. — 21. II. Entlassung auf Wunsch: Wunde gut verheilt; rechts hinten im Scheidengewölbe eine hühnereigroße, druckempfindliche Resistenz. Erfolg: Geheilt.

5. Fall. 6. III. S. M. 35 J. Beschwerden: Seit 5 Jahren Leib- und Kreuzschmerzen, in letzter Zeit besonders stark. Genitalbef.: Links vom Uterus mit diesem in Verbindung stehend, eine hühnereigroße, druckempfindliche, schlecht bewegliche, von der Beckenwand abgegrenzte Resistenz; rechts vom Uterus die bleistiftdicke Tube z. f. Im hinteren Scheidengewölbe einige schmerzhafte Verdickungen zu fühlen. — 9. III. Operation: Fascienquerschnitt: Beide Adnexe nach hinten verwachsen, die Tuben auf Daumendicke geschwellt, beide Ovarien in die Schwellungen mit einbezogen; Erhaltung eines Ovars nicht möglich, deshalb Totalexstirpation. — 8. III. Entlassung: Wunde verheilt; kein Stumpfexsudat; rechts im Scheidenstumpf hängt frei in die Scheide ein Stück Scheidenlappen. Erfolg: Geheilt (Pyosalpinx dupl.).

6. Fall. 24. XI. H. L. 28 J. 5 Geburten. Beschwerden: Seit 8 Tagen Schmerzen im Unterleib, besonders auf der linken Seite, die sich verstärkten; Anschwellung. Genitalbef.: Links ein über kindskopfgroßer länglicher Tumor von mäßiger Consistenz, der bis zum Nabel reicht und auch vom hinteren Scheidengewölbe aus zu fühlen ist; glatt, schmerzhaft. — 30. XI. Operation: Längsschnitt: Flexur stellenweise mit dem Tumor verwachsen; Entfernung des eitrigen, über gänseeigroßen Ovars rechts; Ausschälung der Pyosalpinx links vom Douglas aus; Entfernung des Uterus mit der verdickten linken Tube; rechtes Ovar, walnußgroß, bleibt zurück. — 6. I. Entlassung: Vagina trichterförmig sich verengernd, Scheidennarbe fest geschlossen, höckerig; kein Stumpfexsudat zu fühlen; Bauchwunde fast geschlossen. Erfolg: Geheilt.

7. Fall. 2. IV. 1912 L. M. 37 J. 5 Geburten. Beschwerden: Letzte Regel Ende Februar verstärkt 11 Tage lang; bald darauf setzte eine Blutung mit Abgang von Brocken Blut und Fetzen ein. Genitalbef.: Links vom Uterus ein kindskopfgroßer Tumor z. f., prallelastisch, abgrenzbar; Uterus nach rechts verlagert. — 4. IV. Operation: Längsschnitt: Von der linken Tube ausgehend ein kindskopfgroßer, prallelastischer, mit Netz und Darmschlingen verwachsener Tumor, der beim Versuch ihn auszulösen, einreißt und 1000 ccm dünnflüssigen, nicht riechenden Eiters entleert; rechte Adnexe frei; Totalexstirpation; Kochsalzinfusion. — 23. XII. Entlassung: Scheidennarbe höckerig, gut verheilt; rechts und links in den parametralen Stümpfen eine taubeneigroße, nicht druckempfindliche Resistenz; Bauchwunde bis auf eine kleine Stelle vernarbt. Erfolg: Geheilt.

8. Fall. 11. IV. B. M. 47 J. Beschwerden: Vor 14 Tagen Kreuzschmerzen; vom Arzt geschickt. Genitalbef.: Uterus retroflektiert, rechts vom Uterus eine ca. hühnereigroße, nicht druckempfindliche Resistenz. — 8. V. Operation: (Nach konservativer Behandlung ohne Besserung) Längsschnitt: Rechte Tube in ein sackförmiges Gebilde umgewandelt, im Douglas adhaerent; linke Tube daumendick geschwellt; Exstirpation des Uterus mit beiden Tuben und den kleinen Ovarien. —

28. V. Entlassung: Bauchwunde linear vernarbt; Scheidennarbe höckerig; etwas schleimiger Ausfluß aus der Scheide; kein Stumpfexsudat. Erfolg: Geheilt.

9. Fall. 30. IV. M. M. 27 J. Beschwerden: Seit 6 Wochen Krämpfe im Unterleib mit Erbrechen; seit 10 Wochen beständige Blutung; Wasserlassen schmerzhaft. Genitalbef.: Aus dem Muttermund entleert sich übelriechendes schwarzes Blut; rechts hinter dem Uterus ein 2 faustgroßer, links ein frauenfaustgroßer, ziemlich praller Tumor, nicht verschieblich, leicht druckempfindlich. — 8. VI. Operation: Längsschnitt: Linke Tube am Anfang mäßig, am Ende außerordentlich stark verdickt und etwas nach rechts verlagert; Ausschälung und Abtragung; Exstirpation des Uterus; linkes Ovar mit der Pyosalpinx verwachsen, wird mitentfernt; rechtes Ovar bleibt zurück. — 29. VI. Entlassung: Scheidennarbe gut verheilt; rechts eine ca. walnußgroße, nicht druckempfindliche Resistenz zu fühlen; Bauchwunde glatt verheilt. Erfolg: Geheilt.

10. Fall. 4. VI. K. F. 30 J. Beschwerden: Seit 1 Jahr Schmerzen in der rechten Leibseite, beständig; seit 6 Wochen Ausfluß. Genitalbef.: Corpus retroflektiert; rechts davon ein hühnereigroßer, glattwandiger Tumor; Ileocoecalgegend druckempfindlich. — 5. VI. Operation: Fascienquerschnitt; rechte Tube in eine posthornförmige Pyosalpinx verwandelt; rechtes Ovar davon abgrenzbar, klein cystisch entartet; Ende der linken Tube fest mit dem Douglas verwachsen; beim Lösungsversuch reißt sie ab; der Trichter ist nicht zu isolieren und wird zurückgelassen; seitliche Vernähung der beiden Tubenstücke und Fixierung des linken Ovars in der Nähe des Tubenstumpfes; auf der rechten Seite wird die Pyosalpinx mit Ovar entfernt. — 17. VII. Entlassung: Bauchwunde per primam geheilt; keine Druckempfindlichkeit an den Adnexstümpfen. Erfolg: Geheilt.

11. Fall. 31. XII. G. E. 29 J. Befund: Auf der rechten Seite ein über faustgroßer Tumor; Regel seit 2 Monaten ausgeblieben. — 2. I. Operation: Probelaparotomie; Peritoneum verdickt über dem Beckeneingang verwachsen; Uterus kleinfaustgroß; linke Tube und Ovar verwachsen; aus der verdickten Tube tritt Eiter aus; Ablassung des Eiters und Tamponade; retroperitoneal ein großer Absceß, der stark stinkenden Eiter entleert; Spülung mit Kochsalzlösung. — Entlassung? Erfolg: ?

12. Fall. 7. I. H. R. 36 J. 3 Abgänge. Beschwerden: Seit Weihnachten Schmerzen im Leib, besonders stark seit 8 Tagen; Wasserlassen und Stuhl OB.; letzte Blutung etwas stärker und schmerzhaft. Genitalbef.: Im Muttermund eine weiche teigige Masse zu fühlen; Uterus in eine harte, mannskopfgroße, ziemlich gleichmäßige Geschwulst umgebildet; links oberhalb der Symphyse eine bis Nabelhöhe reichende Resistenz; rechts oberhalb der Leistengegend ebenfalls eine 2 Finger hohe Resistenz. — 7. I. Operation: Längsschnitt: Rechts und links 2 faustgroße Pyosalpingen, die bei Ablösung einreißen und übelriechenden Eiter

entleeren. Vom unteren Teil des Uterus und von der hinteren Muttermundlippe geht ein kindskopfgroßes Myom aus, das fest in das Becken eingekeilt ist; Luxierung aus dem Becken und Totalexstirpation des Uterus mit beiden Tuben und Ovarien. Nach der Operation Puls schlecht. Kochsalzinfusion, stündlich Kampher. Nach Besserung des Pulses tritt häufig Erbrechen auf; Oel und hohe Einläufe ohne Erfolg. — 11. I. Plötzlicher Collaps und Exitus (fibrinöse, eitrige Peritonitis). Erfolg: †.

Salpingitis.

1. Fall. 9. VI. F. Th. 28 J. 5 Geburten. Beschwerden: 3 Wochen nach der normalen Geburt im Februar plötzlich Stechen im Leib besonders links; seitdem Anschwellen des Leibes; nach Punktion einer größeren Menge dunkelbrauner Flüssigkeit bleiben die Schmerzen bestehen. Genitalbef.: Corpus gegen Symphyse gedrückt; rechte Adnexe frei, links nicht genau zu tasten. — 13. VI. Operation: Querschnitt: Peritoneum stark verdickt mit einzelnen Knötchen besetzt; 4 Liter leicht haemorrhagischer Ascites. Unterer Teil des Netzes verdickt und mit Knötchen besetzt; im kleinen Becken frische Adhaesionen; Adnexe leicht gerötet; Uterus vergrößert; rechte Tube wenig verdickt, linke in Adhaesionen eingebettet. Totalexstirpation des Uterus mit rechtem Ovar und Tube. — 7. VII. Entlassung: Rechts im Becken ein harter, beweglicher, gänseeigroßer Tumor, der fast bis zur Beckenwand reicht. Erfolg: Nicht völlig geheilt aus häuslichen Gründen.

2. Fall. 31. X. F. K. 33 J. Beschwerden: Seit 3 Jahren Schmerzen im Unterleib und Kreuz, in den letzten 2 Jahren immer stärker werdend; seit 1 Jahr Ausfluß. Genitalbef.: Corpus uteri anteflektiert, beweglich; rechtes Ovar descendiert; rechts eine etwa walnußgroße Verdickung z. f.; auch links scheint die Tube verdickt zu sein. — 5. XI. Operation: Querschnitt: Entfernung der verdickten rechten Tube und des walnußgroßen Ovars; linkes Ovar, etwas vergrößert, bleibt. — 2. XII. Entlassung: Wunde gut verheilt. Erfolg: Geheilt.

3. Fall. 5. VII. St. E. 34 J. 1 Geburt. Beschwerden: Seit 1/2 Jahr beständig stechende Schmerzen in der rechten Unterleibsseite; seit 3 Wochen Stechen auf der linken Brustseite. Genitalbef.: Linke Adnexe etwas verdickt, druckempfindlich. — 11. VII. Operation: Längsschnitt: Rechte Tube in einen stark gewundenen über 2 Finger dicken Tumor verwandelt, dem das Ovar anliegt; linke Tube klein bleistiftdick geschwollen; linkes Ovar OB.; Abtragung beider Tuben und des rechten Ovars; Einmündungsstellen der Tuben in den Uterus werden excidiert. — 29. VII. Entlassung: Adnexe nicht z. f. Erfolg: Geheilt.

4. Fall. 3. I. K. B. 37 J. 9 Geburten. Beschwerden: Vor 1 Jahr starke Schmerzen im Kreuz; durch Ring Linderung; vor 10 Wochen Erneuerung der Schmerzen mit starken Blutungen bis heute mit nur 2—3 tägigen Pausen. Genitalbef.: Im hinteren Scheidengewölbe ein ca. walnußgroßer, glatter, weicher, schmerzhafter Tumor; corpus retroflektiert. — 19. I. Operation: Längsschnitt: Uterus retroflektiert; rechte Tube in den Douglas hinabgeschlagen, am abdominellen Ende kleinfingerdick; rechtes Ovar walnußgroß; ebenso linke Tube hinten verwachsen; linkes Ovar über walnußgroß; Exstirpation des Uterus samt Adnexen mit Ausnahme des rechten Ovars. — 7. II. Entlassung: Bauchwunde per primam geheilt, Scheidennarbe gut verheilt; kein Stumpfexsudat. Erfolg: Geheilt.

5. Fall. 30. XI. H. M. 24 J. 1 Geburt. Beschwerden: Ausbleiben der Regel im Oktober; seit Ende Oktober starke Blutung bis jetzt, mit nur 2tägiger Pause; Abgang von Klumpen Blut; in letzter Zeit Kreuzschmerzen; seit 2 Jahren Kopfschmerzen. Genitalbef.: Uterus gänseeigroß, beweglich, weich; links eine gänseeigroße Resistenz, die auch vom Douglas z. f. ist. — 3. XII. Operation: Längsschnitt: Tumor geplatzt; linke Tube fingerdick; das Ovar in eine gut gänseeigroße, geplatzte Cyste verwandelt (Haemovarium). Im Becken seröse Flüssigkeit; Abtragung der linken Seite; Abtragung der rechten kleinfingerdicken Tube bis auf einen kleinen Stumpf. — 21. XII. Entlassung: Rechter Stumpf OB.; rechter Stumpf etwas druckempfindlich. Bauchwunde per primam geheilt. Erfolg: Geheilt.

6. Fall. 21. I. 1913 Sch. A. 27 J. 4 Geburten (1 Zange), 1 Abgang. Beschwerden: Seit letzter Geburt im Januar 1912 beständig Leibschmerzen; seit 12 Wochen Ausbleiben der Regel; Erbrechen. Nach Ausräumung eines ca. $2^1/_2$ Monat alten Abortes durch einen Arzt treten peritonitische Erscheinungen auf. Deshalb 21. I. Operation: Längsschnitt: Därme nicht belegt, Uterus 2faustgroß, weich, nicht wie vermutet, perforiert; Appendix frei; rechte Tube fast zu kleinfingerdick geschwellt, stark injiciert; linke Tube wenig injiciert, nicht verdickt; Lymphgefäße im lig. infundibulo pelvicum deutlich verdickt. Es wird eine Salpingitis angenommen, die ihren Ursprung vom Uterusinhalt nimmt; der Uterus, der die Frucht noch enthält, wird deshalb wegen der weiteren Infektion total exstirpiert mit beiden Adnexen. Temperatursteigerung; Eiterung der Bauchwunde. — 15. III. Entlassung: Wunde fast vollständig geheilt; Wohlbefinden. Erfolg: Geheilt.

Retroflexio-descensus.

1. Fall. 5. IV. V. R. 27 J. Beschwerden: Bei der Periode Schmerzen im Unterleib, Kreuz und den Seiten. Genitalbef.: Vom hinteren Scheidengewölbe aus der retroflektierte Uterus z. f.; Aufrichtung nicht möglich. — 7. IV. Operation: Querschnitt; Aufnähung der lig. rot. auf die vordere Fläche des normalen, nicht verwachsenen Uterus. — 7. V. Entlassung: Uterus anteflektiert. Erfolg: Gut.

2. Fall. 9. V. H. M. 32 J. 4 Geburten. Beschwerden: Seit ca. $^3/_4$ Jahr ständige Schmerzen in der linken Bauchgegend, die ins Kreuz ausstrahlen. Genitalbef.: Vom hinteren Scheidengewölbe aus ein ca. frauenfaustgroßer praller Tumor z. f., der sich etwas in die Höhe schieben läßt. — 11. V. Operation: Fascienquerschnitt; beide Ovarien gesund, Entfernung des einen zwecks Transplantation; Uterus retroflektiert, ohne Adhaesionen; Querschnitt im Uterus unterhalb des Ansatzes der lig. rot. und Einnähung des Blasenperitoneums in die Wunde. — 25. V. Entlassung: Uterus anteflektiert, ziemlich hochstehend. Erfolg: Gut.

3. Fall. 3. VI. Z. M. 41 J. 1 Geburt (Zange). Beschwerden: Neben Menstruationsstörung hauptsächlich starker Ausfluß, anfangs weiß, schleimig, später eitrig; nicht übelriechend. Genitalbef.: Vagina: Senkung beider Scheidengewölbe; M. M. Lippen hypertrophisch, zw. der Vulva sichtbar; Corpus uteri retroflektiert, Versuch der Aufrichtung schmerzhaft. — 6. VI. Operation: Fascienquerschnitt; Totalexstirpation des Uterus mit den senilen, derben Ovarien; Abtragung der Vagina tief unten. — Nach geringer Temperatursteigerung 9. VII. Entlassung: Damm verheilt, Wunden verheilt, kein tiefer Treten beim Pressen. Erfolg: Geheilt.

4. Fall. 21. VI. H. L. 42 J. 4 Geburten. Beschwerden: Seit der ersten Entbindung vor 20 Jahren besteht Vorfall; seit der 4. Entbindung Tragen eines Ringes; seit 6 Wochen Verstärkung des Vorfalles; vor 6 Wochen starke Leib- und Kreuzschmerzen. Genitalbef.: Aus der Vulva sehen die beiden descendierten Scheidenwände; zwischen ihnen äußerer Muttermund sichtbar, um denselben ein ca. 5 Markstück großes Geschwür; Reposition schmerzhaft und unvollkommen möglich; an der Beckenwand eine harte unverschiebliche Resistenz; per rectum: Kotballen und geringe Stenose. — 23. VI. Operation: Querschnitt nach Pfannenstiel; ein knolliger Tumor breit im Becken verwachsen; Adhaesionen mit dem Darm und mit der linken Kante des Uterus; Auslösung nicht möglich; Totalexstirpation nicht möglich; hohe Amputation des hypertrophischen Collum; vordere und hintere Plastik; tief hinten Fistel; Dauerkatheter. — 19. VII. Entlassung auf Wunsch; spontane Entleerung von 1100 ccm Urin. Erfolg: gebessert.

5. Fall. 2. X. K. M. 37 J. 6 Geburten. Beschwerden: Seit $^1/_4$ Jahr drückende Schmerzen in der Magengegend und im Unterleib;

Harndrang; starke Gewichtsabnahme; letzte Periode vor 8 Tagen 14 Tage zu früh. Genitalbef.: Corpus uteri wenig vergrößert, retroflektiert, nicht aufrichtbar; descensus vaginae. — 5. X. Operation: Fascienquerschnitt; intraperitoneale Raffung des lig. rot.; Entfernung des mit seiner Umgebung verwachsenen 2 1/2 cm langen Appendix; hintere Plastik. — 26. X. Entlassung: Damm mäßig hoch; corpus uteri anteflektiert, beweglich; Scheidenwände treten beim Pressen nicht tiefer. Erfolg: Geheilt.

6. Fall. 3. X. E. A. 34 J. 1 Geburt mit Dammriß. Beschwerden: Schmerzen im Kreuz und der linken Seite; Druck im Leib nach unten; wegen Vorfall früher Ring getragen; seit 2 Jahren unregelmäßige und starke Blutungen, oft alle 14 Tage; letzte Periode am 28. IX. mit starken Schmerzen. Genitalbef.: Descensus der vorderen Scheidenwand; corpus uteri retroflektiert (III. Grad); Aufrichtung unter Schmerzen nicht vollkommen möglich. — 4. X. Operation: Fascienquerschnitt: Entfernung des ca. hühnereigroßen, cystisch verwandelten linken Ovars; Aufnähung des lig. rot. in ca. 4 cm Länge über dem Fundus uteri und Fixierung des Uterus in Anteflexionsstellung; Abrasio hintere Kolporraphie. — 29. X. Entlassung: Uterus anteflektiert, beweglich; Bauchwunde gut verheilt; Dammwunde gut verheilt; Damm fest, niedrig. Erfolg: Geheilt.

7. Fall. 21. XI. A. M. 34 J. Gravida m. III. 7 Geburten. Beschwerden: Seit 8 Tagen Schmerzen im Kreuz, die gegen den Unterleib ziehen; letzte Periode 18. VIII. 1910; seit Mitte Oktober täglich leichte Blutungen, seit Mitte November stärker. Genitalbef.: Corpus uteri etwas vergrößert; vom hinteren Scheidengewölbe aus eine den ganzen Douglas ausfüllende, mäßig weiche, teigige Resistenz z. f. — 22. XI. Operation: Querschnitt: Uterus kindskopfgroß, gravid, retroflektiert; Luxierung aus dem Becken und beiderseitige Verkürzung der lig. rot. durch Schleifenbildung. 4. XII. Starke Blutung; Ausräumung des schon länger abgestorbenen Foetus. 9. XII. Erneute Temperatur; Entfernung von zurückgebliebenen Resten; Uterus retroflektiert. — 24. XII. Entlassung: Uterus etwas vergrößert, retroflektiert, läßt sich aufrichten, fällt aber wieder nach hinten. Erfolg: Gebessert.

8. Fall. 22. XI. L. K. 35 J. 3 Geburten; bei der ersten ein Dammriß, der nicht genäht wurde; 1 Totgeburt. Beschwerden: Seit Mitte April 1910 abwechselnd starke Kreuz- und Leibschmerzen; seit dieser Zeit besteht auch der Vorfall; seit der Totgeburt im April alle 23 Tage starke Blutung mit heftigen Schmerzen. Genitalbef.: Descensus beider Scheidenwände, corpus uteri retroponiert, nicht vergrößert; rechts davon eine walnußartige Verdickung. — 24. XI. Operation: Beim Versuch der vaginalen Exstirpation reißt die Kugelzange mehrmals ein, die Tube ab; deshalb abdominelle Totalexstirpation des stark zerfetzten Uterus mit rechten Adnexen (gravid. tub. dextr.). — 24. XII. Entlassung: Bauchwunde gut verheilt, Scheidenstumpf gut verheilt, derb; Adnexe nicht zu tasten; beim Wasserlassen geringe Schmerzen. Erfolg: Geheilt.

9. Fall. 6. III. B. M. 34 J. 1 Geburt (Zange). Beschwerden: Im August wegen Vorfalls operiert; bald nach der Operation wieder Auftreten von Beschwerden; seit 3—4 Wochen Harndrang, dabei nur tropfenweiser Urinabgang; die übrige Zeit unwillkürlicher Harnabgang. Genitalbef.: Portio tiefstehend, lang, beim Pressen zwischen der Vulva sichtbar. — 10. III. Operation: Amputation der kielartig verlängerten Portio; dann Ventrifixierung des Uterus; Annähung der Abgangsstelle der lig. rot. an Peritoneum und Muskulatur; nach geringer Bauchdeckeneiterung 30. III. Entlassung: Bauchnarbe geheilt, Uterus anteflektiert, wenig beweglich; Portiostumpf narbig. Erfolg: Geheilt.

10. Fall. 13. III. K. G. 23 J. Beschwerden: Seit ca. 1 Jahr Gebärmuttersenkung, zeitweise Kreuzschmerzen; Periode noch nicht eingetreten. Genitalbef.: Rechts von der virginellen Portio eine haselnußgroße Resistenz, scheinbar das fixierte Ovar; corpus uteri nach hinten gelegen, läßt sich aufrichten. — 14. III. Operation: Längsschnitt in der alten wegen Bauchfellentzündung gesetzten Laparotomienarbe; beiderseits zwischen Ovar und Uterus, rechts ein walnußgroßer, links ein kirschgroßer Tumor, der platzt und Eiter entleert; Entfernung der linken Adnexe, rechtes walnußgroßes Ovar bleibt zurück. Sodann Ventrifixation des Uterus; hintere Plastik. — 3. IV. Entlassung: Wunde gut verheilt, Uterus gut anteflektiert, beweglich; die Bauchwunde etwas adhaerent. Erfolg: Geheilt.

11. Fall. 30. V. St. M. 22 J. Beschwerden: Seit 2 Jahren Vorfall; deshalb Tragen eines Ringes; Brennen in der Scheide. Genitalbefund: Aus der Vulva sieht ein ca. kleinkindskopfgroßer Tumor, der sich leicht reponieren läßt; starker Descensus der vorderen und hinteren Scheidenwand; Uterus retroflektiert, beweglich, von normaler Größe. — 3. VI. Operation: Zuerst vordere und hintere Plastik, dann Fascienquerschnitt; die beiden lig. rot. werden in der Mitte des Uterus durch 2 Nähte fixiert; die Abgangsstelle des lig. wird noch beiderseits mit 2 Nähten an die Bauchdecken fixiert. — 1. VII. Entlassung: Damm ca. 3 cm hoch, tadellos verheilt; Uterus anteflektiert, fixiert; Adnexe nicht zu tasten; Bauchwunde per primam geheilt. Erfolg: Geheilt.

12. Fall. 22. VIII. M. M. 29 J. 1 Geburt. Beschwerden: Schmerzen im Rücken, die in den Leib und die Beine ausstrahlen. Genitalbef.: Uterus retroflektiert, Versuch ihn aufzurichten, sehr schmerzhaft; Adnexe nicht zu tasten. — 24. VIII. Operation: Pfannenstiel Querschnitt: Alte Pelveoperitonitis; Lösung leichter Adhaesionen und Ventrifixierung des Uterus; vorübergehende geringe Eiterung. — 16. IX. Entlassung: Uterus an der Bauchdecke adhaerent, 3 Querfinger oberhalb der Symphyse; geringe Eiterung an der Bauchwunde in Stecknadelkopfgröße besteht noch fort. Erfolg: Geheilt.

13. Fall. 9. IX. H. R. 18 J. Beschwerden: Vor 2 Monaten nach Heben einer größern Last Auftreten des Vorfalls; zuerst mit

Ringen behandelt, die jedoch nicht hielten. Genitalbef.: Aus der klaffenden Vulva hängt die vordere Scheidenwand heraus. — 11. IX. Operation: Zuerst vordere Kolporrhaphie, dann hintere; wegen Schwäche des Beckenbodens ein Dauerresultat unwahrscheinlich, deshalb Laparotomie und Ventrifixation des Uterus. — 30. IX. Entlassung: Wunde sehr gut verheilt, Damm hoch und dick; corpus uteri anteflektiert, beweglich; die Bauchwand leicht adhaerent. Erfolg: Geheilt.

14. Fall. 9. X. Z. B. 37 J. 3 Geburten. Beschwerden: Seit 9 Jahren nach der 2. Geburt Vorfall; Tragen eines Ringes bis zur letzten Entbindung und dann wieder bis jetzt; trotz dem Heraustreten der Genitalien in letzter Zeit keine Schmerzen. Genitalbef.: Bei stärkerem Pressen treten die Scheidenwände aus der Vulva. — 11. X. Operation: Zuerst vordere und hintere Plastik, dann Eröffnung der Bauchhöhle und Ventrifixation des Uterus durch Fixierung der lig. rot. an die Muskulatur und Fascie der Bauchwand; Beseitigung einer rechtsseitigen Inguinalhernie. — 31. X. Entlassung: Bauchwunde per primam geheilt, Damm ziemlich dick; gut geheilt; Uterus anteflektiert, fixiert. Erfolg: Geheilt.

15. Fall. 24. X. P. E. 46 J. 3 Geburten. Beschwerden: Seit der 1. Geburt vor 22 Jahren Vorfall; in der Gravidität Ring getragen; Obstipation; seit 3 Jahren Kreuzschmerzen. Genitalbef.: Corpus uteri etwas vergrößert, retroflektiert, fixiert; Aufrichtung stark schmerzhaft. — 26. I. Operation: Entfernung des rechten Ovars; Fixierung des Uterus an die Bauchdecken; vordere und hintere Plastik; vorübergehende Cystitis. — 18. XI. Entlassung: Urin klar; Damm sehr hoch und dick, gut verheilt; Uterus anteflektiert, fixiert; Bauchwunde per primam geheilt. Erfolg: Geheilt.

16. Fall. 26. II. 1912 W. M. 33 J. 3 Geburten. Beschwerden: Ende Dezember 8 Tage nach Beendigung der Periode erneute 3 wöchentliche Blutung; seit 4 Wochen keine Blutung mehr. Genitalbef.: Corpus uteri retroflektiert, nicht vergrößert, fixiert; leichter Descensus beider Scheidenwände. — 9. III. Operation: Fascienquerschnitt: Uterus und Tuben frei; Ventrifixierung des Uterus; Lochung der Peritoneum und Annähung der lig. rot. an die untere Fläche des muskulus rectus; hintere und vordere Plastik. — 28. III. Entlassung: Bauchwunde reaktionslos geheilt; Damm gut verheilt; Uterus anteflektiert, fixiert. Erfolg: Geheilt.

17. Fall. 18. IV. H. M. 32 J. 1 Geburt, 1 Totgeburt. Beschwerden: Seit 4 Jahren Vorfall; im Dezember Vaginifixierung; 14 Tage nach der Entlassung wieder starke Schmerzen, nach deren Aufhören der Vorfall sich wieder zeigte. Genitalbef.: Portio tief unten stehend, erscheint beim Pressen in der Vulva; Portio hypertrophisch; rechte Adnexe druckempfindlich. — 19. IV. Operation: Portioamputation; dann Fascienquerschnitt; Ventrifixation nach Bumm. — 17. V. Entlassung:

Beim Pressen tritt nichts aus der Vulva hervor; Uterus anteflektiert, fixiert; Bauchwunde vernarbt. Erfolg: Geheilt.

18. Fall. 26. IV. H. B. 46 J. 8 Geburten (2 Totgeburten). Beschwerden: Druck im Unterleib; unwillkürlicher Urinabgang. Genitalbefund: Corpus retroflektiert, nicht aufrichtbar; Descensus beider Scheidenwände; Blasenscheidenfistel. — 29. IV. Operation: Fascienquerschnitt: Der retroflektierte Uterus wird mit den rechten Adnexen bei der 46 jährigen Frau totalexstirpiert; nach langem Suchen zeigt sich, daß die Fistel 3 cm unterhalb der abgeschnittenen Scheide sitzt; Ablösung der Vagina von der Blase und Schließung der Fistel. — 25. V. Entlassung: Blase faßt 150 ccm; Patientin liegt stets trocken, kann spontan Urin lassen; Bauchwunde per primam geheilt, Scheidennarbe gut verheilt, kein Stumpfexsudat zu fühlen. Erfolg: Geheilt.

19. Fall. 2. XII. L. E. 47 J. 8 Geburten (2 Zangen). Beschwerden: 1911 Vaginifixur; seit Ende August Vorfall wieder vorhanden; seitdem auch Verstärkung der Blutungen mit Schmerzen; Kreuz- und Kopfschmerzen. Genitalbef.: Corpus uteri retroflektiert, nicht vergrößert; an der vorderen und hinteren M. M. Lippe je ein 1 Pfennigstück großes schmierig belegtes ulcus mit starkem Fluor; beim Pressen tritt die Portio aus der Vulva. — 4. XII. Operation: Nach Amputation der hypertrophischen Portio Längsschnitt: Uterus etwas vergrößert; im Douglas etwas dunkles Blut; Fixierung des Fundus uteri an Muskel und Fascie. — 23. XII. Entlassung: Bauchwunde per primam geheilt; corpus uteri gestreckt, an der vorderen Bauchwand fixiert. Erfolg: Geheilt.

20. Fall. 20. I. 1913 S. E. 43 J. 10 Geburten. Beschwerden: Seit einigen Jahren Kreuzschmerzen; seitdem Dauer der Perioden 14 Tage lang; die ersten 8 Tage schwach, dann 3 Tage stark und dann wieder schwach; Wasserlassen und Stuhl OB. Genitalbef.: Corpus uteri über faustgroß, retroflektiert, etwas ins Becken eingekeilt, läßt sich nicht nach vorne bringen; leichter Descensus beider Scheidenwände. — 23. I. Operation: Längsschnitt in der linea alba: Im Abdomen etwas seröse Flüssigkeit. Uterus klein faustgroß; linke Adnexe wenig verwachsen; Lösung; Abtragung des myomatösen Uterus mit den Adnexen dicht am Uebergang der Portio in die Scheide; vorübergehende Eiterung. — 8. III. Entlassung: Bauchwunde gut granulierend; Scheidennarbe fest verheilt, etwas höckerig; links eine walnußgroße, nicht druckempfindliche Resistenz zu fühlen. Erfolg: Geheilt.

21. Fall. 27. I. K. M. 56 J. 8 Geburten, 1 Abgang. Beschwerden: Seit 30 Jahren Vorfall; mehrmals Ringe getragen mit verschiedenem Erfolg; vor 3 Jahren Operation; dann wieder Ringe bis Weihnachten, seitdem nicht mehr; Vorfall nicht mehr reponibel; Kreuz- und Rückenschmerzen; Ausfluß; Wasserlassen und Stuhl OB.; seit 11 Jahren Menopause. Genitalbef.: Beim Pressen tritt die ganze vordere Scheidenwand und Portio aus der Vulva; vordere Scheidenwand zum Teil narbig. —

29. I. Operation: Nach vorderer und hinterer Plastik Laparotomie: Fixierung des Uterus mit seinen Kanten und mit dem Fundus durch mehrere Nähte an die Bauchdecken. Operation durch beständiges Hervorquellen von Darmschlingen erschwert. Häufig Erbrechen und Spannung des Leibes, auf Einlauf Stuhl; Kochsalzinfusion; unter zunehmendem Verfall tritt am 6. II. Exitus ein (Peritonitis). Erfolg: †.

22. Fall. 10. II. Sch. E. 41 J. 2 Geburten. Beschwerden: Vorfall seit der ersten Geburt 1890. Seit 14 Tagen nach Heben einer schweren Last besonders stark; seitdem Leibschmerzen; seit Ende Januar gelblicher, manchmal rötlicher Ausfluß. Wasserlassen erschwert. Genitalbef.: Starker Vorfall beider Scheidenwände; Portio tief stehend, sehr dick; auf beiden Lippen große Erosionen, schmierig belegt, brüchig; corpus retroflektiert, nicht vergrößert; links hinter ihm ein ziemlich beweglicher, gut faustgroßer, praller Tumor. 17. II. Operation: Wegen allseitiger Verwachsung vaginale Entfernung unmöglich. Deshalb Laparotomie: Netz mit der vorderen Bauchwand und dem Tumor in großer Ausdehnung verwachsen; Lösung der Adhaerenzen; Lospraeparierung des Uterus mit der ziemlich stark verdickten Tube und dem Ovar; Lösung des Adnextumors und Exstirpation des Uterus. — Nach häufigen Schüttelfrösten, erschwerter Atmung und hoher Temperatur 9. III. Exitus (Pneumonie).

Metropathia-Endometritis.

1. Fall. 29 IV. M. M. 52 J. 9 Geburten, 1 Abgang. Beschwerden: Seit ca. ½ Jahr unregelmäßige, oft stärkere Blutungen; vor 4 Wochen letzte Regel; seit 3 Wochen beständige Blutung bis jetzt. Genitalbef.: An der vorderen M. M. Lippe nicht besonders harte Consistenz z. f.; im rechten Scheidengewölbe ein erbsengroßer höckeriger Knoten z. f. — 2. V. Operation: Totalexstirpation des Uterus und der Ovarien OB. — Entlassung: Ad psychiatr. (Endometr.).

2. Fall. 4. VI. M. K. 45 J. Beschwerden: Im Anschluß an die Periode im März vorigen Jahres 3 Wochen dauernde Blutung; Abrasio; nach 14tägiger Pause wieder Blutung, alle 14 Tage bis 6 Wochen wiederkehrend; auf Arznei Besserung; letzte Blutung 16.—24. Mai. Genitalbef.: Corpus uteri nicht vergrößert, sonst OB. — 6. VI. Operation: Da Abrasionen ohne Erfolg, Cervix für Dilatation ungeeignet ist, wird der Uterus samt Ovarien exstirpiert. — 22. VII. Entlassung: Geringes Schwächegefühl. Erfolg: Gut. Endometritis.

3. Fall. 8. XI. T. D. 42 J. 1 Geburt. Beschwerden: Seit mehreren Monaten Kopfschmerzen, Erbrechen, Müdigkeit, besonders im

rechten Bein; seit April 1910 unregelmäßige Blutungen. Genitalbef.: Corpus uteri faustgroß nach hinten verlagert, auffallend weich. — 9. XI. Operation: Typische Radikaloperation; Zurücklassen eines Ovars. — 15. XII. Entlassung: Wunde glatt verheilt, kein Stumpfexsudat. Erfolg: Geheilt (Metropathia haem.).

4. Fall. 28. IV. 1911 A. M. 40 J. 5 Geburten. Beschwerden: Seit 3 Jahren sehr starke unregelmäßige Blutungen; letzte vor 14 Tagen 14 Tage lang; Mattigkeit; Kreuz-, Kopf- und Leibschmerzen. Genitalbefund: Corpus nicht vergrößert, retroflektiert, nicht aufrichtbar; Leib gespannt. — 3. V. Operation: Fascienquerschnitt: Uterus nicht vergrößert, retroflektiert, nicht verwachsen; Totalexstirpation des Uterus mit linkem Ovar und Tube. — 24. V. Entlassung: Narbe in einer linsengroßen Stelle noch granulierend, sonst gut verheilt; am Ende der Scheide eine gut verheilte, feste Narbe. Erfolg: Geheilt (Metro.-endometritis).

5. Fall. 21. VI. K. M. 40 J. 9 Geburten. Beschwerden: Vor 3 Wochen Beendigung einer 3 wöchentlichen starken Blutung durch Auskratzung und Tamponade; seit 4 Tagen erneute starke Blutung; Blutung seit 4—5 Wochen post coitum. Genitalbef.: Uterus anteflektiert, fixiert, etwas vergrößert. — 23. VI. Operation: Fascienquerschnitt: Im rechten Ovar eine kleine Cyste, Tuben fehlen beiderseits; Uterus über gänseeigroß; Totalexstirpation des Uterus; linkes Ovar bleibt zurück; Kochsalzinfusion; vorübergehende geringe Nachblutung; Kampher; Cystitis. — 12. VIII. Entlassung: Cystitis abgeheilt; Scheidenwunde gut verheilt; Bauchwunde bis auf eine kleine gut granulierende Stelle geschlossen. Erfolg: Geheilt (Metropathia).

6. Fall. 4. XI. N. A. 41 J. 7 Geburten. Beschwerden: Seit Mai schwache Blutungen, die allmählich zunehmen und in den letzten 8 Wochen sehr stark wurden; in der letzten Zeit Schmerzen; rötlicher wässeriger Ausfluß. Genitalbef.: M. M. Lippe etwas höckerig; leichter Descensus vaginae. — 8. XI. Ausschabung ohne Erfolg; Totalexstirpation des Uterus mit rechtem Ovar; linkes bleibt zurück. — 24. XI. Entlassung: Bauchwunde per primam geheilt; Scheidennarbe fest, derb; kein Exsudat. Erfolg: Geheilt (Metropathia).

7. Fall. 9. XI. S. B. 43 J. 4 Geburten. Beschwerden: Wegen unregelmäßiger Blutungen im Januar 1910 Abrasio; seitdem regelmäßige Periode; August starke Periode; September keine Blutung; Mitte Oktober erneute starke, dann schwächere Blutung bis jetzt. Genitalbef.: Uterus vergrößert, anteflektiert, beweglich. — 10. XI. Operation: Nach begonnener vaginaler Exstirpation wegen starker Blutung abdominale Totalexstirpation des Uterus. 27. XI. Entlassung: Scheidennarbe derb, höckerig; leichter Ausfluß; Bauchwunde per primam geheilt. Erfolg: Geheilt (Metro.-endometritis).

8. Fall. 5. II. 1912 S. J. 44 J. 2 Geburten. Beschwerden: Nachdem die Blutungen durch Abrasionen einige Male ausgesetzt hatten,

treten sie nun erneut stark auf; letzte Blutung von Anfang November bis Anfang Januar. Genitalbef.: Uterus gänseeigroß, anteflektiert. — 6. II. Operation: Wegen beständiger Wiederkehr der Blutungen Totalexstirpation; Kochsalzinfusion. — 23. IV. Entlassung: Allgemeinbefinden gut; Bauchwunde reaktionslos verheilt; Scheidennarbe gut verheilt. Erfolg: Geheilt (Metropathia).

9. Fall. 4. III. H. A. 43 J. 4 Geburten, 1 Abgang. Beschwerden: Seit Mitte Oktober Blutung; bis dorthin regelmäßige Periode; 13. XI. Ausschabung, worauf die Blutung stand; nach 3 Wochen geringe Blutung; nach 6 Wochen erneute ziemlich starke Blutung. Genitalbef.: Corpus etwas vergrößert; lig. sacrouterinum druckempfindlich. — 7. III. Operation: Fascienquerschnitt: Entfernung des Uterus samt dem linken Ovar; Entfernung von $^1/_4$ Liter schwarzen geronnenen Blutes aus dem Becken. — 28. III. Entlassung: Bauchwunde per primam geheilt; Scheidennarbe gut verheilt. Erfolg: Geheilt (Metropathia).

10. Fall. 28. IX. D. K. 43 J. 8 Geburten. Beschwerden: Seit 9 Jahren unregelmäßige Blutungen alle 3 manchmal alle 2 Wochen, lang dauernd, mit starken Schmerzen; seit $^1/_2$ Jahr Blutung übel riechend; Abrasio vor 3 Jahren ohne Erfolg. Genitalbef.: Corpus vergrößert, etwas beweglich. — 30. IX. Operation: Längsschnitt: Uterus vergrößert, links stark adhaerent; Totalexstirpation mit beiden Adnexen; Abtragung der Scheide ohne Wertheimsche Klammern. — 26. X. Entlassung: Wunde fast vollständig geschlossen; Scheidennarbe fest verheilt, keine Resistenz. Erfolg: Geheilt (Metropathia).

11. Fall. 16. X. B. L. 40 J. 5 Geburten, 1 Abgang. Beschwerden: Anfang April leichte 14 tägige Blutung; 14 tägige Pause, Wiederauftreten; Abrasio im Juni, worauf die Blutung 8 Tage stand; dann wieder leichte Blutung etc. bis jetzt; während der Blutungen wehenähnliche Schmerzen, die in letzter Zeit stärker geworden sind. Genitalbef.: An der vorderen M. M. Lippe eine kleine Erosion; corpus wenig vergrößert, beweglich. — 22. X. Operation: Nach erfolgloser Ausschabung Totalexstirpation; linkes Ovar in eine über walnußgroße Cyste verwandelt, wird entfernt; am rechten Ovar eine kleine Cyste, die punktiert wird. — 16. XI Entlassung: Bauchwunde bis auf eine schmale, noch granulierende Stelle geschlossen; Scheidennarbe fest, höckerig; kein Stumpfexsudat zu fühlen. Erfolg: Geheilt (Metropathia).

12. Fall. 15. XI. Sch. M. 48 J. 6 Geburten. Beschwerden: Vor 4 Wochen starke Blutung mit Abgang von Klumpen Blut; 8 Tage Pause; seit 10. XI. Blutung bis jetzt. Genitalbef.: Wegen starker Spannung nicht zu tasten; an der hinteren M. M. Lippe eine 10 Pfennigstück große Erosion. — 18. XI. Totalexstirpation des Uterus mit beiden Adnexen; beide Tuben in der Tiefe des Douglas fixiert. — 28. XI. Wegen eitriger Parotitis Verlegung ad chirurgos (Metropathia).

13. Fall. 12. XII. H. M. 21 J. Beschwerden: Seit 4 Monaten beständig starke Schmerzen; seit 8 Tagen auch Rückenschmerzen; seit Auftreten der Regel beständig starke Blutungen mit nur 4—8 tägigen Pausen; Ausschabung ohne Erfolg. Genitalbef.: Uterus hühnereigroß, beweglich; Ovarien vergrößert, sehr druckempfindlich; bereits 3 Ausschabungen ohne Erfolg. — 14. XII. Operation: Fascienquerschnitt: Uterus vergrößert; rechtes Ovar fast hühnereigroß, cystisch, glatt, von weißem Aussehen; linkes Ovar OB.; Entfernung des rechten Ovars; Ausschneiden eines großen keilförmigen Stückes aus dem Uterus, sodaß die ganze Schleimhaut damit entfernt wird; da die Nähte abrutschen und sich die Gefäße nicht fassen lassen und die ziemlich starke Blutung nicht gestillt werden kann, wird der Uterus supravaginal amputiert. — 11. I. Entlassung: Uterus Stumpf nicht druckempfindlich; rechts an der Beckenwand eine pflaumengroße, etwas druckempfindliche Resistenz; linkes Ovar OB.; Bauchwunde per primam geheilt. Erfolg: Geheilt.

Tb. peritonei.

1. Fall. 2. II. Sch. M. 4 Geburten. Beschwerden: Anwachsen des Leibes seit 3 Wochen; Kreuzschmerzen beim Liegen; Wasserlassen und Stuhl OB. — 3. II. Operation: Längsschnitt; klarer Ascites; Peritoneum parietale und viscerale mit hirsekorngroßen, weißen Knötchen durchsät, ebenso Uterus und Adnexe; vordere und hintere Plastik. — 25. II. Entlassung: Abdomen etwas aufgetrieben; Umfang 77. Erfolg: Mäßig (Befund: Prolaps beider Scheidenwände, Leibesumfang 84 cm).

2. Fall. 13. III. Sch. M. 20 J. Beschwerden: Seit 1 Jahr stechende Schmerzen in der rechten Seite; im Sommer Aussetzen der Regel; Anschwellen des Leibes seit 2 Jahren. Genitalbef.: Keine Resistenz; Uterus und Adnexe nicht zu tasten. — 14. III. Operation: Längsschnitt in der Medianlinie: Bauchfell sehr beträchtlich verdickt, Ascites; beide Ovarien leicht verwachsen und mit einigen tuberkulösen Knötchen besetzt; Resektion eines kleinen Stückes Peritoneum. — 10. IV. Entlassung auf Wunsch: Ascites wieder vorhanden. Erfolg: Ungeheilt.

3. Fall. 22. III. G. W. 45 J. 11 Geburten, 1 Abgang. Beschwerden: Erkrankung mit Fieber vor 9 Wochen; seitdem Anwachsen des Leibes; nur geringe Schmerzen. Genitalbef.: Im hinteren Scheidengewölbe eine den ganzen Douglas nahezu ausfüllende harte Resistenz, ebenso im vorderen Scheidengewölbe nach oben verlaufende Resistenz. — 24. III. Operation: Einschnitt zwischen Nabel und Symphyse; Peritoneum verdickt; Ascites; Därme verwachsen; Serosa mit zahlreichen

linsengroßen Knötchen besetzt; im Douglas Peritoneum stark infiltriert; Excision eines kleinen Stückes Peritoneum. — 19. IV. Entlassung: Abdomen ziemlich gespannt; in der Lebergegend und unterhalb des Nabels mehrere derbe Knollen z. f. Vom hinteren Scheidengewölbe aus eine derbe unverschiebliche Resistenz z. f., die sich nach oben nicht abgrenzen läßt. Wunde nahezu verheilt. Erfolg: Ungeheilt.

4. Fall. 26. IV. V. M. 28 J. 5 Geburten. Beschwerden: Abmagerung. Genitalbef.: Sowohl im linken und rechten Scheidengewölbe wie im Douglas deutliche Resistenz z. f., die sich nach oben nicht abgrenzen läßt; unterhalb des Nabels eine faustgroße verschiebliche Resistenz z. f. 5. V. Operation (Probelap.): Peritoneum auf bleistiftdicke Schwarten verdickt; Darmschlingen mit Knötchen besetzt, stark miteinander verwachsen, hindern am weiteren Vorgehen; Excision eines Stückes Peritoneum. — 27. V. Entlassung: Ascites; Tumoren nicht größer geworden. Erfolg: Ungeheilt.

5. Fall. 19. VI. M. E. 29 J. 2 Geburten. Beschwerden: Seit 4 Wochen ziehende Schmerzen im Unterleib bei der Arbeit; Appetitlosigkeit, Müdigkeit, Abgeschlagenheit; seit 14 Tagen Fieber, seit 3 Wochen Durchfall. Genitalbef.: Uterus retroflektiert; im Abdomen einige derbe, scharfrandige, ziemlich bewegliche Tumoren z. f.; neben dem Uterus links eine größere Resistenz. — 29. VI. Operation: Längsschnitt: Gelber Ascites; Peritoneum viscerale und parietale mit einer mäßigen Menge von kleinen Knötchen bedeckt; Därme miteinander verwachsen; Excision eines Stückes aus dem Bauchfell. — 15. VII. Entlassung: Allgemeinbefinden gut; Wunde per primam geheilt. Erfolg: Gebessert.

6. Fall. 29. VI. E. S. 31 J. 3 Geburten (2 Totgeburten). Beschwerden: Seit $^3/_4$ Jahr Drängen nach unten; häufig Schmerzen besonders auf der rechten Seite; Vorfall seit 6 Wochen. Genitalbef.: Starker Descensus beider Scheidenwände; M. M. Lippen verdickt; corpus retroflektiert, etwas vergrößert, aufrichtbar; an der vorderen M. M. Lippe ein Markstück großes schmierig belegtes Ulcus. — 2. VII. Operation: Eröffnung der Bauchhöhle per vaginam; da sich der Uterus in zahlreiche Adhaesionen eingebettet zeigt, hintere Plastik dann Laparotomie: Pfannenstielquerschnitt: Alle Därme und der Uterus samt Anhängen reichlich mit Knötchen besetzt; Peritoneum verdickt; Excision eines kleinen Stückes aus dem Peritoneum. — 29. VII. Entlassung: Damm ziemlich gut verheilt; Uterus etwas vergrößert; Bauchwunde per primam geheilt; im rechten Wundwinkel und in der Mitte sezernierende Stelle; kein Ascites; Allgemeinbefinden gut. Erfolg: Gebessert.

7. Fall. 29. IV. B. K. 35 J. Beschwerden: Vor 8 Wochen plötzlich stark schneidende Schmerzen im Leib, der fest und aufgetrieben war; auf Arznei Besserung, jedoch Drücken im Leib. Genitalbef.: Corpus vergrößert, hart, schlecht verschieblich; rechts eine Resistenz z. f.

— 9. V. Operation: Längsschnitt: Peritoneum stark verdickt mit Knötchen besetzt; rechts Därme miteinander verwachsen; oben verlötete Darmschlingen; Excision eines kleinen Stückes Peritoneum. — 25. V. Entlassung: Bauchwunde per primam geheilt; keine Beschwerden; blaß. Erfolg: Ungeheilt.

8. Fall. 21. XI. L. A. 37 J. Beschwerden: Schmerzen im Leib, besonders links beim Gehen und Liegen; starke Obstipation; Schmerzen beim Wasserlassen. Genitalbef.: Corpus total retroflektiert, nicht aufrichtbar; beide Parametrien verdickt und schmerzhaft. 20. XII. Operation: Uterus nach hinten fixiert, mit Knötchen bedeckt, ebenso Netz und das Peritoneum; auf einzelnen Darmschlingen verschieden große Knötchen; Lösung des Uterus aus seinen Verwachsungen; rechte Tube bleistiftdick, wird mit dem Ovar reseciert. — 16. I. Entlassung: Bauchwunde per primam geheilt; neben dem Uterus beiderseits Resistenzen, nicht druckempfindlich; kein Ascites. Erfolg: Gebessert.

9. Fall. 17. X. B. B. 61 J. Starker Ascites. — 19. X. Operation: Probelap.: Peritoneum parietale und viscerale mit kleinen Knötchen besetzt; Mesenterium verkürzt und infiltriert; Ablassung des Ascites; Uterus und Adnexe OB. — 11. XI. Entlassung. Erfolg: ?

Ca peritonei.

1. Fall. 31. I. 1911 H. K. 28 J. Beschwerden: Seit 6 Wochen Anwachsen des Leibes, zeitweise Schmerzen in der Nabelgegend; Mattigkeit in den Beinen; Ausfluß; Ende Dezember 1910 Verwölbung im Abdomen, die sich wieder zurückgebildet hat. Befund: Im rechten Hypochondrium deutliche Resistenzen; in der rechten Inguinalgegend höckerige Resistenzen z. f.; Portio nach unten gedrängt; vom vorderen Scheidengewölbe ein bis an die Beckenwand reichender, nicht beweglicher Tumor zu fühlen, der bis 2 Finger über die Symphyse reicht. — 2. II. Operation: Längsschnitt bis in die Höhe des Nabels: Peritoneum ungewöhnlich dick und blutreich, an verschiedenen Stellen mit linsen- bis walnußgroßen Gebilden bestreut; rechts ein ca. faustgroßer cystischer, fest mit der Beckenwand verwachsener Tumor, der mit dem Uterus zusammenhängt; Adnexe links verdickt; im linken Hypogastrium, im rechten Hypogastrium über hühnereigroße, an der Oberfläche der Leber kleinere Resistenzen z. f.; Totalexstirpation nicht möglich. 25. II. Entlassung: Status idem. Erfolg: Ungeheilt.

2. Fall. 26. VI. H. S. 74 J. 29. VI. Operation: Schnitt auf der linken Seite; große Menge klaren Ascites; ein 2 handtellergroßer

Tumor, der fast das ganze Becken einnimmt; Peritoneum mit linsen- bis erbsengroßen Knötchen belegt; Genitalien OB. — 18. VII. Entlassung. Erfolg: Ungebessert.

3. Fall. 3. VIII. G. B. 47 J. Beschwerden: Seit 3 Wochen zeitweise heftige Schmerzen im Kreuz und Leib; starke Abmagerung; Schmerzen in den Beinen, die seit 8 Tagen geschwollen sind. Genitalbefund: Uterus von einem großen bis in Nabelhöhe reichenden prallelastischen Tumor nicht abzugrenzen; geringe Erosionen an der Portio; rechts vom Nabel druckempfindliche Resistenzen. — 11. VIII. Operation: Längsschnitt in der Mittellinie: 3 Liter haemorrhagischen Ascites; große teils cystische, teils solide von den Genitalien ausgehende Tumoren, inoperabel; Punktierung einer großen Cyste; im Netz zahlreiche erbsengroße Knötchen; Excision eines Stückes (Diagnose: Ca peritonei, Kystoma ovarii carcinomatosa, Peritonitis carcinomatosa, uterus myomatosus). 17. VIII. Exitus (Embolie).

4. Fall. 12. X. S. M. 53 J. Beschwerden: Seit 10 Wochen blutig wässeriger Ausfluß; seit 3 Wochen Anwachsen des Leibes; vor 8 Tagen Punktion von ca. 3 Liter Wasser; seit 4 Jahren in Menopause. Genitalbef.: Rechts unterhalb des Nabels ein derber Tumor von Faustgröße z. f. — 17. X. Operation: Schnitt in der Medianlinie: Reichlich Ascites; vom Ovar ausgehend ein isolierbarer Tumor, der hinten und seitlich fest verwachsen ist; im Netz knotige Metastasen; Exstirpation nicht möglich. 28. X. Entlassung: Bauchwunde gut verheilt; starke Ascitesansammlung. Erfolg: Ungeheilt.

5. Fall. 18. XII. Sch. E. 49 J. Beschwerden: Schmerzen im Leib, der leicht aufgetrieben ist; Anwachsen des Bauches; Beschwerden beim Wasserlassen; in letzter Zeit nach 10 wöchentlicher Pause starke unregelmäßige Blutungen. Befund: Corpus anteflektiert, Hymen erhalten. 28. XII. Probelaparotomie: Längsschnitt: 4 5 Liter Ascites; Peritoneum viscerale frei; am Peritoneum parietale einzelne Knötchen z. f.; das ganze Peritoneum stark verdickt; Excision eines Stückes. 31. I. Entlassung: Bauchwunde per primam geheilt; kein Ascites; in der Ileocoecalgegend eine etwas druckempfindliche Resistenz. Erfolg: Ungeheilt.

6. Fall. 21. VII. K. K. 44 J. 1 Geburt. Beschwerden: Seit 3 Wochen Härterwerden des Leibes; seit 14 Tagen starke Schmerzen beim Liegen; Ende April bis Ende Juni keine Regel, dann vom 8. bis 20. Juli dauernde Blutung; kein Ausfluß. Genitalbef.: An beiden M. M. Lippen suspekte Erosionen, leicht blutend; corpus vergrößert, wenig beweglich; rechts neben dem Uterus eine Resistenz z. f. 24. VII. Operation: Längsschnitt: 5 Liter Ascites; Peritoneum mit Knötchen besetzt; Netz hochgradig verdickt; Beckenorgane miteinander verklebt; in der rechten Beckenhälfte eine 2 faustgroße pralle Geschwulst von bläulicher Farbe, stark verwachsen; Exstirpation unmöglich; Excision

aus dem Peritoneum. — 10. VIII. Entlassung: Leib wieder dicker. Erfolg: Ungeheilt.

7. Fall. 2. XII. L. S. 49 J. 2 Geburten. Beschwerden: Seit 6 Wochen Anwachsen des Leibes; seit 3 Wochen starke Abmagerung; manchmal Kopfschmerzen; Obstipation. Genitalbef.: Vom unteren und vorderen Scheidengewölbe aus derbe, harte, höckerige, unverschiebliche Tumoren z. f., die fast das ganze Becken ausfüllen; Ascites. — 5. XII. Operation: Große Menge klaren Ascites; Ovarien mit Knötchen besetzt; Tuben stark infiltriert; Uterus OB.; Netz infiltriert, Gallenblase verdickt, vergrößert; Magen zu einer 20 cm langen, wurstförmigen Masse umgewandelt; in der Leber Metastasen; Schluß der Bauchhöhle. 28. XII. Entlassung: Wunde gut geheilt; häufig Klagen über Schmerzen im Leib. Erfolg: Ungeheilt.

Graviditas tubaria.

1. Fall. 5. VII. W. A. 32 J. 2 Geburten. Beschwerden: Letzte Regel 7. Mai; seit 3 Wochen krampfartige Schmerzen auf der rechten Bauchseite nach dem After ausstrahlend; starke Schmerzen beim Stuhl und Wasserlassen; seit 25. VI. Blutung. Genitalbef.: Ein ziemlich beweglicher, faustgroßer, dem Uterus anliegender, unregelmäßiger Tumor rechts; im Douglas eine diffuse Resistenz; Uterus retroflektiert, vergrößert, fixiert. – 7. VII. Operation: Fascienquerschnitt: Rechte Tube verdickt, an einer Stelle eine Ruptur; im Douglas altes geronnenes Blut; rechtes Ovar mit dem Tumor verwachsen; Entfernung; linke Tube leicht verdickt, wird abgetragen; linkes Ovar bleibt; Durchstoßung des Douglas und Drainage von der Scheide aus; Ventrifixation; Cystitis. 19. VIII. Entlassung: Bauchwunde gut verheilt; Uterus nach vorne fixiert; im linken Parametrium eine druckempfindliche Verdickung; Ileocoecalgegend etwas druckempfindlich; Urin leicht trüb. Erfolg: Geheilt.

2. Fall. 1. VIII. G. M. 28 J. Beschwerden: Vor 3 Wochen starke Blutung mit Abgang von kompakten Stücken und Fetzen bis vor 2 Tagen; vor Eintritt der Blutung häufig Erbrechen. Genitalbef.: Links vom Uterus eine druckempfindliche Resistenz; Blutung aus den Genitalien. — 5. VIII. Operation: Längsschnitt: Beide Tuben in posthornähnliche, bläuliche Tumoren verwandelt; linkes Ovar hühnereigroß, rechtes gänseeigroß; geringe Adhaesionen; Abtragung beider Tuben mit dem linken Ovar; im rechten Ovar eine walnußgroße Cyste; Abtragung des Ovars bis auf einige Reste. — 5. IX. Entlassung: Wunde geheilt; Uterus vergrößert. Erfolg: Geheilt.

3. Fall. 27. IX. K. M. 27 J. 2 Geburten, 1 Abgang. Beschwerden: Seit 3 Tagen starke stechende Schmerzen in der rechten Hüftgegend; seit heute Steigerung der Schmerzen; letzte Periode Ende Juli. Genitalbef.: Corpus etwas vergrößert; hinter dem Uterus im Douglas eine diffuse teigige, etwa daumendicke Resistenz; rechts zwischen Nabel und Spina Druckempfindlichkeit; ziemlich breite Pfannenstielnarbe, links etwas eingezogen. (Januar 1908 rechtsseitige Tubenschwangerschaft mit Entfernung der rechten Adnexe und des Appendix.) — 30. IX. Plötzlicher Collaps, Erbrechen, Puls schwach, in der linken Seite eine rasch wachsende Resistenz. Operation: Längsschnitt; Entleerung von ca. 2 Liter teils frischen, teils älteren Blutes mit einem ca. 4 cm langen Foetus; am rechten Tubenstumpf eine taubeneigroße blutende Stelle, an der sich das Ei angesiedelt hatte; Abtragung des Tubenstumpfes mit einem Stück Uterusmuskulatur; Kampher, Kochsalzinfusion. — 28. X. Entlassung: Bauchwunde gut verheilt und fest; rechte Adnexe nicht vorhanden, linke Adnexe OB. Erfolg: Geheilt.

4. Fall. 5. XI. E. J. 31 J. 2 Geburten. Beschwerden: Vor einigen Tagen plötzlich krampfartige Schmerzen im Unterleib mit Übelkeit und Erbrechen; starke Schwäche; Leib aufgetrieben. Befund: Leib äußerst druckempfindlich, stark aufgetrieben. Sofortige Operation: Entleerung einer großen Menge teils flüssigen, teils geronnenen Blutes; in der rechten Tube ein klein apfelgroßes, durchblutetes Ei; Abtragung der Tube mit dem Ovar; Kochsalzinfusion; Kochsalzspülung. 6. XI. Blutinjektion. 8. XI. Leib aufgetrieben, Kochsalzlösung subcutan; Erbrechen; Verfall. — Exitus.

5. Fall. 26. VI. O. D. 38 J. 9 Geburten (2 Totgeburten). Beschwerden: Seit 4 Wochen anfangs starke, jetzt schwache Blutungen beständig bis jetzt; starke Schmerzen anfallsweise; Regel im Mai nicht so stark wie sonst; kein Ausfluß. Genitalbef.: Corpus vergrößert, weich; Portio livid verfärbt; mäßige Blutung; Druckempfindlichkeit rechts. — 29. VI. Operation: In der Bauchhöhle reichlich dunkles Blut, rechts eine über gänseeigroße Tubenschwangerschaft; Abtragung; Entfernung des Blutes. 16. VII. Entlassung: Bauchwunde linear vernarbt; linke Adnexe OB.; rechts kein Stumpfexsudat. Erfolg: Geheilt.

6. Fall. 3. III. F. M. 37 J. 2 Geburten, 3 Abgänge. Beschwerden: Seit einigen Tagen schneidende Leibschmerzen, weißen Ausfluß. Genitalbef.: Uterus wenig vergrößert, weich; an der vorderen Wand nahe dem Fundus ein kirschgroßer, harter Knoten (Myom) z. f.; links eine Resistenz z. f., die als Tubenschwangerschaft angenommen wird. — 10. III. Operation: Uterus vergrößert; linke Tube verdickt; im Douglas altes Blutgerinnsel; Exstirpation der Tube mit dem Ovar; Enucleation eines kirschgroßen Myoms aus der vorderen Uteruswand. — 29. III. Entlassung: Bauchwunde per primam geheilt; rechte Adnexe OB.; keine Beschwerden. Erfolg: Geheilt.

7. Fall. 7. XI. Sch. Th. 45 J. Befund: Links neben dem Uterus ein über faustgroßer Tumor, wenig verschieblich; Uterus wenig vergrößert. — 8. XI. Operation: Rektum und Flexur fest mit dem Tumor verwachsen; Lösung der Verwachsungen, wobei der Tumor platzt und eine syrupartige Masse entleert; Abtragung der Tube. — 30. XI. Entlassung. Erfolg: ?

8. Fall. 28. V. B. R. 37 J. 28. V. Operation: Längsschnitt: Es entleert sich eine Menge alten geronnenen Blutes; Abtragung der rechten Tube mit dem Ovar; Schwangerschaft saß nahe an dem Isthmus; Patientin, die stark anaemisch mit frequenter Atmung in die Klinik aufgenommen wird, kommt unmittelbar post operationem ad exitum.

Haematocelen.

1. Fall. 6. VII. 1910 R. E. 34 J. 8 Geburten. Beschwerden: Letzte Periode 22. IV; am 10. Juni plötzlich heftige Schmerzen im Unterleib und Kreuz mit Erbrechen; 2 Tage später mäßige Blutung bis heute; zeitweise heftige krampfartige Schmerzen im Kreuz und der linken Seite; Mattigkeit. Genitalbef.: Portio nach vorn gedrückt; vom hinteren Scheidengewölbe aus eine teigige Masse z. f., die das Cavum Douglas einnimmt; corpus etwas vergrößert, beweglich. 8. VII. Operation: Fascienquerschnitt: Flexur mit dem Tumor verwachsen; Hauptmasse links; Entleerung schwarzen geronnenen Blutes aus dem Douglas; links in der Tube eine kleine Schwellung, die das mit Coageln besetzte Ei ist; Abtragung des Eies; Entfernung der Haematocele. 25. VII. Entlassung: Wohlbefinden. Erfolg: Geheilt.

2. Fall. 5. XII. W. K. 40 J. 4 Geburten. Beschwerden: 22. X. plötzlich 8 tägige Blutung mit Erbrechen und Übelkeit; November starke Schmerzen im Leib; letzte Regel 10. X. Genitalbef.: Vom hinteren Scheidengewölbe den ganzen Douglas ausfüllende teigige Resistenz z. f.; Portio an die Symphyse gedrückt. 6. XII. Operation: Fascienquerschnitt: Beim Versuch den auf dem Uterus sitzenden Tumor aus seinen Verwachsungen mit der Flexur und dem Uterus zu lösen, reißt er ein und entleert eine Menge alten Blutes; Wegen allseitiger Verwachsungen Totalexstirpation. 29. XII. Entlassung: Bauchwunde gut verheilt; Vaginalstumpf gut verheilt, höckerig, derb; Becken leer. Erfolg: Geheilt.

3. Fall. 25. III. Sch. M. 31 J. 2 Geburten, 1 Abgang vor 14 Tagen. Beschwerden: Schon seit mehreren Jahren zeitweise Schmerzen im Unterleib; seit dem Abgang vor 14 Tagen bis heute Blutung. Genitalbef.: Corpus vergrößert, nach oben gedrängt, wenig beweglich;

hinter dem Uterus eine teigige, sehr schmerzhafte Resistenz, die das hintere Scheidengewölbe etwas nach abwärts drängt und sich nach links erstreckt. — 31. III. Operation: Entleerung der Haematocele von der Scheide aus; wegen Unmöglichkeit die Tube selbst zu sehen Pfannenstiel Querschnitt: Rechts und hinter dem Uterus eine große Menge frischgeronnenen Blutes; Abtragung der gänseeigroßen linken Tube. — 6. V. Entlassung: Uterus hühnereigroß; links neben dem Uterus eine ca. kleinapfelgroße Resistenz, nicht druckempfindlich; Operationswunde gut vernarbt. Erfolg: Gebessert.

4. Fall. 21. VI. B. R. 42 J. 2 Geburten, 7 Abgänge. Beschwerden: Vor 3 Wochen Abort; vor 14 Tagen plötzlich schneidende Leibschmerzen um den Nabel herum und Abgang von Haut und Schleimfetzen aus dem After; seitdem dieser Zustand, keine Blutung mehr. Genitalbef.: Portio hoch oben hinter der Symphyse; im hinteren Scheidengewölbe eine prallelastische, druckempfindliche Resistenz, die sich in den Douglas und die Bauchhöhle fortsetzt und 2 Finger unter den Nabel reicht. — 21. VI. Operation: Längsschnitt in der Medianlinie: Uterus nach vorn verlagert; Adnexe verdickt, auf der einen Seite eine nach hinten reichende, mannskopfgroße Resistenz, tief in den Douglas reichend, nach oben den Beckeneingang um Handbreite überragend; beim Lösungsversuch platzt der Tumor und entleert eine große Menge dunkelschwarzen, übelriechenden Blutes; wegen starker Zerfetzung des Uterus und Verdickung der Tuben Totalexstirpation; Kampher; Kochsalzinfusion; Rectoabdominalfistel. — 26. VIII. Entlassung: Im Becken keine Resistenz; Scheidennarbe weich und dehnbar; aus der kleinen Fistel entleert sich noch eine Spur Eiter. Erfolg: Fast geheilt.

5. Fall. 27. X. S. M. 25 J. 2 Geburten. Beschwerden: Seit Mitte Oktober schneidende Schmerzen im Unterleib; bald nach Beginn starke Blutung mit Abgang großer Blutklumpen; Frostgefühl; seitdem verschieden starke Blutungen. Genitalbef.: Rechts vom hinteren Scheidengewölbe aus eine deutliche große Resistenz z. f.; Uterus etwas vergrößert. — 1. XI. Operation: Entleerung von dunklem Blut durch Eröffnung des Douglas per vaginam; dann Laparotomie: Auf der linken Seite im abdominalen Ende der Tube ein faustgroßer Tumor von Blut im Douglas, also linksseitig geplatzte Tubenschwangerschaft mit Haematocele; Abtragung der Tube; Entfernung der Blutgerinnsel. 18. XI. Entlassung: Bauchwunde per primam geheilt; linke Adnexe OB.; rechts kein Exsudat; keine Druckempfindlichkeit. Erfolg: Geheilt.

Adnextumoren.

1. Fall. 30. IV. 1910 K. C. 22 J. 1 Geburt. Beschwerden: Im Oktober sehr starke Kreuzschmerzen; Besserung durch Behandlung; nun neuerdings sehr heftige Schmerzen; Ausfluß; Perioden in letzter Zeit alle 3 Wochen stark und schmerzhaft. Befund: Corpus retroflektiert, leicht aufzurichten; beide Adnexe gut daumendick, nicht beweglich, druckempfindlich; Ovarien tiefstehend; in der rechten Bauchseite Resistenz. Zuerst conservativ, dann 19. VII. Operation: Fascienquerschnitt: Rechte Tube stark gewunden, der rechten Uteruskante adhaerent mit walnußgroßer Cyste; Exstirpation; linke stark verdickte Tube allseitig verwachsen; Entfernung der linken Adnexe mit dem stark verdrehten Ovar. Motorische Unruhe. — 6. VIII. Entlassung: Kein Exsudat z. f.; rechts am Ovar verdickt und druckempfindlich. Erfolg: Gut.

2. Fall. 1. VIII. A. L. 23 J. 1 Geburt. Beschwerden: Seit ca. 3 Wochen Schmerzen in der rechten Bauchseite. Genitalbef.: Linke Adnexe mäßig verdickt, geringe Druckempfindlichkeit; auf der rechten Seite ein hühnereigroßer, weicher, nicht druckempfindlicher Tumor. 5. VIII. Operation: Ein hühnereigroßer, aus dem rechten Ovar und Tube bestehender Tumor, völlig verwachsen; nach Lösung der Verwachsungen Abtragung; Lösung geringer Verwachsungen der linken Adnexe. 26. VIII. Entlassung: Rechte Adnexe nicht vorhanden, links eine walnußgroße Resistenz, nicht druckempfindlich; Bauchwunde per primam geheilt, im unteren Wundwinkel mäßige Sekretion. Erfolg: Geheilt.

3. Fall. 16. VIII. Sch. M. 31 J. Beschwerden: Seit 8 Tagen Schmerzen im Leib und Druck nach unten; seit 5 Jahren unregelmäßige von 6 Wochen bis ½ Jahr aussetzende, sehr starke Blutungen. Genitalbefund: Im vorderen Scheidengewölbe ein über faustgroßer, derber Tumor nach rechts reichend von der Beckenwand nicht abzugrenzen; Uterus und Adnexe nicht isoliert zu tasten. — 18. VIII. Operation: Längsschnitt: Linke Adnexe frei, rechte Adnexe lassen sich von den Därmen und vom Uterus nicht isolieren; Uterus und Adnexe in einen ca. kindskopfgroßen Tumor verwandelt, vollkommen unbeweglich, der rechten Beckenhälfte hart aufsitzend; Radikaloperation unmöglich. — 2. IX. Entlassung gegen Rat: Wunde noch eitrig; von der Vagina aus harte Knollen z. f. Erfolg: Ungeheilt.

4. Fall. 4. XII. B. E. 48 J. 3 Geburten. Beschwerden: Vor 4 Wochen schwache 3 tägige Blutung; seitdem Kopfschmerzen; Schmerzen im Leib, die etwas geringer geworden sind; vor 11 Tagen schneidende Schmerzen in der Nabelgegend; seit 1½ Jahren Harndrang, in letzter Zeit Besserung; seit 5 Jahren Menopause. Genitalbef.: Corpus etwas vergrößert; vordere M. M. Lippe etwas dicker, kleine Erosion; seitlich eine Resistenz und eine Infiltration des Douglas zu fühlen. — 11. XII.

Operation: Längsschnitt: Tuben fingerdick geschwellt, mit dem atrophischen Ovar verklebt; die ganze Umgebung in ziemlich frische Adhaesionen eingebettet, das Rektum fixiert; Totalexstirpation. — 1. I. 1913 Entlassung: Bauchwunde per primam geheilt; Scheidennarbe fest verheilt, kein Stumpfexsudat zu fühlen; aus der Scheide eitrige Sekretion. Erfolg: Geheilt.

Ca ovarii.

1. Fall. 2. V. M. T. 51 J. 5 Geburten, 1 Totgeburt. Beschwerden: Seit 7 Wochen reißende Schmerzen an der linken Unterleibsseite; beim Gehen schmerzhaftes Gefühl von Schwere; Abmagerung; seit Juni 1910 in Menopause. Genitalbef.: Am Leib mannskopfgroße kugelige Vorwölbung, beim Husten aufwärts steigend; im Abdomen links ein faustgroßer, harter, etwas höckeriger Tumor, der sich in den ersten Tumor fortsetzt. 5. V. Operation: Die linken Adnexe verdickt; Tube fingerdick geschwellt; Ovar in einen Tumor verwandelt, der mit der Flexur innig verwachsen ist; Totalexstirpation des Uterus; Tumor selbst inoperabel. — 29. V. Entlassung: Bauchwunde per primam geheilt; am Scheidenende eine ziemlich glatte Narbe; Rectoaginalfistel; per rectum der zurückgelassene Tumor zu fühlen. Erfolg: Ca inoperabile ovarii.

Laparotomieen aus verschiedenen Indicationen.

1. Fall. 22. IV. L. M. 34 J. (Totalexstirpation wegen Tbc. pulmonum.) 5 Geburten. Beschwerden: Seit Beginn der letzten Schwangerschaft im Januar Kräfteverfall, Appetitlosigkeit; im März starkes Erbrechen, starke Abmagerung; seit 3 Jahren schon Husten und Auswurf; Uterus über faustgroß, weich. — 29. IV. Operation: Fascienquerschnitt: Exstirpation des 2 faustgroßen, stark hyperaemischen Uterus mit beiden Adnexen. Entlassung: Der psychiatrischen Klinik überführt. Erfolg: Gut.

2. Fall. 30. IX. M. B. 26 J. gravida M. III. (Totalexstirpation wegen Tbc. pulmonum.) 4 Geburten, 1 Fehlgeburt. Genitalbefund: Corpus klein faustgroß, weich, beweglich. 3. X. Operation: Längsschnitt: Totalexstirpation mit Entfernung beider Adnexe; Cystitis. — 21. X. Entlassung: Wunde reaktionslos verheilt; keine Blasenbeschwerden,

Scheidennarbe etwas höckerig, fest verheilt; auf der linken Seite eine walnußgroße Resistenz, nicht druckempfindlich. Erfolg: Geheilt.

3. Fall. 29. IV. K. Th. 51 J. (Exstirpation der rechten Niere wegen Ca.) 2 Geburten, 1 Abgang. Beschwerden: Dezember Abgang von blutigem Urin 4—5 Tage lang; starke Schmerzen in der Blasengegend gegen die linke Nierengegend ziehend; starke Blutungen aus der Scheide. Genitalbef.: Uterus senil, atrophisch, retroflektiert. — 2. V. Operation: Zuerst Colpocystotomie, ohne einen Tumor in der Blase zu finden. Längsschnitt: Probeincision auf die vergrößerte Niere rechts ergibt Normales; bei Incision auf die linke Niere quillt aus dem Nierenbecken Blut und Tumormassen hervor; Exstirpation der Niere; Dauerkatheter, nach dessen Entfernung spontan Urin entleert wird; Cystitis. — 1. VI. Entlassung: Cystoskopisch; tadelloses Funktionieren des rechten Ureters; am Blasengrund papillomatöse Geschwulst. (Das ganze Nierenbecken war angefüllt mit einem diffusen, zottigen, flachen Tumor, von dem die Blutung ausgegangen war.) Erfolg: Gut.

4. Fall. Arteriosclerosis uteri. 7. V. L. B. 60 J. 6 Geburten. Beschwerden: Vor 3 Tagen plötzliche Blutung; seit 13 Jahren in Menopause; keine Beschwerden. Befund: Corpus uteri retroflektiert, beweglich, nicht vergrößert. 9. V. Operation: Auffallend stark entwickelte Venen; starke Arteriosclerosis der Gefäße des Uterus; Totalexstirpation mit beiden Ovarien; trotz mehrfacher Einläufe kein Stuhl; harter Leib; Schmerzhaftigkeit des Abdomens; 13. V. Relaparotomie wegen Peritonitis: Entleerung von Gasen und Dünndarminhalt durch eine Dünndarmöffnung; Kochsalzspülung; 2 Stunden Dauerbad in Kochsalzlösung; Besserung; Kampher; Flatus; Wohlbefinden; nochmals 2 stündiges Dauerbad; auf Einlauf Stuhl und Flatus. 15. V. Ständig Erbrechen faeculenter Massen; Puls schlecht; rascher Verfall. Exitus.

5. Fall. Ovarientransplantation. 9. V. H. D. 30 J. 2 Geburten. Beschwerden: Letzte Regel vor 4 Jahren; seit letzter Geburt ständig Schmerzen in der rechten Unterleibsgegend und im Kreuz; vorübergehend Besserung; 1907 Ovariektomia dextra; bald darauf Schmerzen im linken Unterleib; 2 malige konservative Behandlung 1908 und 1909 ohne Dauererfolg. 15. V. Operation: Fascienquerschnitt in der alten Narbe: Linkes Ovar walnußgroß mit vielen kleinen Cysten besetzt; Punktion; Einnähung von Ovarialgewebe ins Peritoneum. — 4. VI. Entlassung: Menses noch nicht eingetreten; Uterus leicht vergrößert, etwas druckempfindlich; Wunde gut verheilt. Erfolg: Gut.

6. Fall. Haematosalpinx. 10. V. M. B. 20 J. Beschwerden: Seit Ostern Schmerzen in der linken Bauchgegend. Genitalbef.: Im Douglas ein ca. mannsfaustgroßer, derber, glatter Tumor z. f. — 12. V. Operation: Fascienquerschnitt nach Pfannenstiel: Bis 2 Finger unterhalb des Nabels ein Tumor, dessen oberer Teil cystische Beschaffenheit zeigt; unterer Teil solid und auffallend prall; Punktion: Chokoladebraune Flüssigkeit;

nach Zusammenfallen erkennt man die erweiterte Tube; rechte Tube und Ovar intakt; Haematosalpinx und Haematometra allseitige Verwachsungen mit den Därmen und dem Beckenperitoneum; Exstirpation; rechtes Ovar bleibt zurück. — 21. V. Entlassung: Bauchwunde gut vernarbt, Scheidenstumpf gut verheilt, nirgends Druckempfindlichkeit. Erfolg: Gut.

7. Fall. Appendicitis. 19. V. K. A. 27 J. Gravida m. I. 2 Geburten, 1 Totgeburt. Beschwerden: Seit 3 Wochen nach Heben einer größeren Last Schmerzen in der rechten Seite, die in letzter Zeit quer über den Leib und ins Kreuz ziehen; Obstipation; Stuhl in letzter Zeit schmerzhaft; Harndrang. Befund: Letzte Regel vor 10 Wochen; 2 Finger oberhalb der lig. Pouparti eine stark druckempfindliche Resistenz; Uterus faustgroß, weich; rechts ein Tumor z. f. — 21. V. Operation: Schnitt entlang dem lig. Pouparti: Zahlreiche, sehr feste Adhaesionen mit rechtem Ovar und Tube; Isolierung des Wurmfortsatzes und Resektion; wegen plötzlicher Schmerzen im Unterleib, Erbrechen, Druckempfindlichkeit des aufgetriebenen Abdomens besonders rechts, allgemeine Peritonitis angenommen. 27. VI. Operation: Incision parallel neben dem früheren Schnitt: Entleerung trüber, dünneiteriger Flüssigkeit; Därme leicht miteinander verklebt; weiter kein Eiter; Wohlbefinden; 7. VII. Partus-Totgeburt; 12. VII. Temperatursteigerung; in der linken Bauchseite großer Tumor, aus dem sich durch Incision parallel dem lig. Pouparti dicker, stinkender Eiter entleert; Kochsalzspülung; Temperaturen dauernd erhöht; 14. VII. Tiefe Incisionen und Entleerung von übelriechendem Eiter. — 27. VII. Verfall. Exitus.

8. Fall. Appendicitis. 12. X. G. A. 28 J. Beschwerden: Seit Ostern Schmerzen in der rechten Seite, besonders beim Heben und Gehen. Befund: Ileocoecalgegend sehr druckempfindlich; Genitalien OB. — 10. XI. Operation: Fascienquerschnitt: Entfernung des Appendix; Lösung der Adhaesionen am linken Ovar. 21. XII. Entlassung: Keine Beschwerden; Schwäche im rechten Bein; Wunde per primam geheilt. Erfolg: Geheilt.

9. Fall. Haematometra. 2. VI. B. K. 36 J. 7 Geburten. Beschwerden: Seit letzter Periode vor 3 Wochen dauernde Blutung mit 1 2 tägigen Pausen; ständig Schmerzen im Leib; Obstipation; Harndrang; letzte Periode vor 3 Wochen nach 5 wöchentlicher Pause. Genitalbef.: Zwischen Nabel und Symphyse Fundus uteri z. f.; corpus vergrößert, hart, von ziemlich glatter Oberfläche. 4. VI. Operation: Fascienquerschnitt: Uterus stark hyperämisch; Spermaticalvenen daumendick; Graviditat sicher; wegen Mißverhältnis zwischen Dauer der Schwangerschaft und Größe des Uterus kleiner Schnitt in die Uteruswand: Entleerung von ca. 400 gr alten gestockten Blutes; Entfernung des Eies und der Decidua. 18. VII. Entlassung: Wohlbefinden. Erfolg: Gut.

10. Fall. Echinococcus. 6. IX. K. P. 21 J. Beschwerden: Seit 1 Monat Anwachsen des Leibes und drückende Schmerzen im Unterleib; Kreuzschmerzen; allgemeine Abmagerung; kein Ausfluß. Befund: Unterer Teil ausgefüllt von einem ca. mannskopfgroßen Tumor, der nach links, vorn und rechts hinten liegt; vom hinteren Scheidengewölbe der cystische Tumor z. f. — 12. X. Operation: Längsquerschnitt: Bauchhöhle bis über den Nabel von einem allseitig verwachsenen Tumor eingenommen; Probepunktion: Dicke, gelbliche, nicht riechende Flüssigkeit; Incision: Kirschkern- bis hühnereigroße Cysten (Echinococcen); Eröffnung verschiedener Seitenhöhlen von der Haupthöhle aus, von denen eine fast ganz im Douglas, eine kleinere auf der rechten Darmbeinschaufel und eine ganz nach oben zu liegt; Ovarien und Tuben ganz in Echinococcensäcke eingeschlossen, können nicht isoliert werden. — Nach mehrmaligen starken, aber rasch vorübergehenden Schmerzen im Leib, am 12. XII. Entlassung: Allgemeinbefinden gut; Wunde gut verheilt; Gewichtszunahme 11 Pfund. Erfolg: Geheilt.

11. Fall. Ovarialfibrom. 14. X. M. M. 59 J. 3 Geburten. Beschwerden: Seit 1 Jahr Auftreten einer Geschwulst in der rechten Seite; zeitweise leichte Schmerzen; seit einigen Wochen große Mattigkeit, Abmagerung; seit 17 Jahren in Menopause. Genitalbef.: Über der Symphyse breite Resistenz, die nach rechts höckerig ist; vom vorderen seitlichen Scheidengewölbe ein glatter rundlicher, harter, beweglicher Tumor z. f. 15. X. Operation: Abdominale Totalexstirpation des Uterus und der Adnexe; Cystitis. — 24. XI. Entlassung: Kein Exsudat; Wunde vernarbt; keine Beschwerden. Erfolg: Geheilt.

12. Fall. Pseudomyxoma peritonei. 9. II. 1911 E. A. 45 J. 4 Geburten, 1 Abgang. Beschwerden: 1899 Ovariotomia dextra (Cystom); seit Sommer Anwachsen des Leibes; Stuhl unregelmäßig; wenig Urin; Mattigkeit; seit 11 Jahren in Menopause. Genitalbef.: In der Nabelgegend ein frei im Ascites beweglicher, harter, höckeriger Tumor von Kindskopfgröße z. f. — 11. II. Operation: Längsschnitt: Reichlich Ascites Peritoneum parietale und viscerale mit erbsen- bis walnußgroßen, leicht abzulösenden Excrescenzen bedeckt, die zum Teil schleimige Masse entleeren; an der Leber, am Netz und Peritoneum der vorderen Bauchwand haben die Tumoren stellenweise die Größe einer Faust; Excision eines Stückes aus dem Peritoneum der vorderen Bauchwand; Radikaloperation nicht möglich. 19. III. Entlassung: Rechts vom Nabel diffuse Höcker z. f.; geringer Ascites. Erfolg: Gebessert.

13. Fall. Ca omenti. 30. IV. F. J. 60 J. 1 Geburt. Beschwerden: Seit 1/4 Jahr schmerzhaftes Druckgefühl im Unterleib besonders links; kein Ausfluß; seit dem 48. Jahr in Menopause. Genitalbef.: OB.: In der Mitte unmittelbar unter dem Nabel mehrere knollige Tumoren, die sich bis zum Beckeneingang, aber auch bis zum Rippenbogen verschieben lassen. 3. V. Operation: Längsschnitt: Ascites; der Tumor sitzt mit

seinem oberen Teil dem Pylorus fest auf, mit dem unteren Teil breit mit dem Colon verwachsen; die Hauptmasse sitzt am Netz; beide Ovarien hart, linkes etwas vergrößert; wegen geringen Kräftezustandes der Patientin Schluß der Bauchhöhle. — 27. V. Entlassung: Patientin sehr mager; Wunde reaktionslos verheilt; Tumor im Abdomen scheint gewachsen zu sein. Erfolg: Ungeheilt.

14. Fall. Hernia lineae alhae. 7. V. B. M. 55 J. 4 Geburten. Beschwerden: Seit 6 Wochen Schmerzen in der rechten Unterleibsseite; ziehende Schmerzen um den Nabel herum; 1902 Operation wegen Ovarialtumor; 1903 Operation wegen Bauchhernie. Befund: Starke Diastase der Recti; direkt unter der Haut Därme zu fühlen. — 11. V. Operation: Querschnitt über den Leib: Es erscheinen sofort fest verwachsene Darmschlingen; beim Auslösen reißt die Serosa in Erbsengröße ein und wird sofort wieder geschlossen; Bruchpforte für 3 Finger durchgängig; Reponierung der Därme und Ablösung des Bruchsackes. — 12. V. Puls sehr frequent und klein; Kampher; Kochsalzinfusion. — 13. V. Exitus (Herzschwäche).

15. Fall. Graviditas extrauterina abdominalis et intrauterina. 8. VI. D. T. 28 J. 2 Geburten. Beschwerden: Seit 4 Monaten gravid.; seit Mitte April dauernd heftige Schmerzen im Unterleib, besonders rechts. Genitalbef.: Fundus uteri ungefähr in Nabelhöhe; Herztöne rechts unterhalb des Nabels; hinteres Scheidengewölbe herabgedrängt durch einen prallelastischen etwas nach links gelegenen Tumor; im Douglas eine weiche Resistenz z. f., die sich nach oben bis zur Nabelgegend fortsetzt. — 14. VI. Operation: Einschnitt in die Mittellinie bis zum Nabel; weicher hyperämischer Tumor, an dem rechts das lig. rotundum mit Tube und Ovar gefühlt werden kann, links nichts festzustellen; im Douglas eine weitere Resistenz z. f.; nach Unterbindung der rechten Adnexe gelingt es, den Tumor nach vorne vor die Bauchdecken zu wälzen und nun zeigt sich hinter ihm im Douglas eine Extrauterinschwangerschaft, die beim tiefer greifen einreißt und einen ca. 20 cm langen lebenden Faetus enthält; Auslösung der Plazenta aus dem Douglas; Exstirpation des ganzen Uterus mit samt dem extrauterinen Fruchtsackes; Entfernung des rechten Ovars und der rechten fingerdick geschwellten Tube; Cystitis. — 15. VII. Entlassung: Scheidennarbe gut verheilt; Operationswunde an 3 kleinen Stellen noch nicht überhäutet, aber in guter Granulation. Erfolg: Geheilt.

16. Fall. Perityphlitischer Absceß. 5. VII. F. S. 50 J. 6 Geburten, 1 Abgang. Beschwerden: Seit 14 Tagen Schmerzen im Kreuz und der rechten Unterleibsseite; unregelmäßige Blutungen seit ½ Jahr; in der Ileocoecalgegend ein ziemlich derber, etwa mannsfaustgroßer Tumor z. f., nicht verschieblich, druckempfindlich. — 12. VII. Operation: Einschnitt rechts an der Darmbeinschaufel auf die Resistenz: Blinddarm fest mit der Wand verlötet; Appendix nicht zu finden; da es sich um einen

in Rückbildung befindlichen Prozeß handelt, Schluß der Bauchdecken. 29. VII. Entlassung: Bauchwunde per primam verheilt; an der rechten Beckenwand ein Tumor z. f., der kleiner geworden ist. Erfolg: Geheilt.

17. Fall. Hydramnion, Gravid. 9. VIII. N. H. 41 J. 8 Geburten, 1 Frühgeburt. Beschwerden: Seit einigen Wochen Anwachsen des Leibes; Obstipation; Abmagerung; mehrmals Punktion mit Entleerung bis zu 7 Liter Wasser. Genitalbef.: Fundus uteri 2 Finger oberhalb des Nabels; Ascites nachweisbar; 11. VIII. Fundus nicht mit Sicherheit palpabel. Operation: Längsschnitt: Kein Ascites; Uterus bis zum Rippenbogen; wegen rascher Zunahme und Vergrößerung des Leibes wird die Blase gesprengt, wobei viel Fruchtwasser abfließt; nachmittags Wehen; Frühgeburt von Zwillingen. — 31. VIII. Entlassung: Bauchwunde schön geheilt. Erfolg: Geheilt.

18. Fall. Carcinoma vaginae. 11. X. H. R. 46 J. Beschwerden: Seit 3 Wochen starke Blutungen, die auf Behandlung standen. Genitalbefund: In der Vagina überall derbe Knollen z. f., leicht blutend, hauptsächlich an der hinteren Wand und an der Seite. — 18. X. Operation: Abtragung des Uterus von seinen Ligamenten; Ablösung der Blase und des Peritoneum hinten vom Uterus; nachdem so der Uterus frei in der Bauchhöhle abpraepariert ist, wird die vordere Scheidenwand durchtrennt und der Uterus samt allem carcinomatösen Gewebe exstirpiert; ein Stück Rektalwand muß mit reseziert werden; Kochsalzinfusion; Faeces per vaginam; Cystitis; erhöhte Temperaturen; naß liegen; Blase hält 25 ccm, alles andere fließt durch die Wunde ab; Fistel im Rektum für 1 Finger durchgängig. 25. XII. Entlassung gegen Rat: Blase hält 25 ccm, alles andere geht durch die frühere Scheide ab, die mit der Blase und dem Rektum durch je fingerdicke Öffnung verbunden ist; Wandung der Scheide ziemlich derb; Patientin abgemagert und verfallen. Erfolg: Ungeheilt.

19. Fall. Nachblutung nach Sectio caesar. 22. XII. B. B. 39 J. Gravida m. X. 2 Geburten. Beschwerden: Seit der letzten Geburt Schmerzen im Becken und der Wirbelsäule. 22. XII. Entbindung der Frau durch Sektio caesar; Entfernung beider Tuben mit den Ovarien wegen osteomalacischen Beckens; Uterus wird wieder versenkt; Kochsalzinfusion; Kampher; wegen raschen und kleinen Pulses, schnellen Verfalls wird innere Blutung angenommen; sofortige erneute Laparotomie: Totalexstirpation; Nachblutung aus der Stelle, an der die Adnexe entfernt wurde; ½ Stunde post operationem Exitus (Anaemie).

20. Fall. Ureterunterbindung nach vaginaler Totalexstirpation. 6. III. H. K. 45 J. 7 Geburten. Nachdem am 9. III. der Uterus vaginal exstirpiert war und nach 24 Stunden in der Blase kein Urin vorhanden war, wird eine Legierung der Ureteren vermutet und die Laparotomie vorgenommen: Linker Ureter bleistiftdick geschwellt, von einer um die spritzende Uterina gelegte Ligatur mitgefaßt; beim Anlegen der Ligatur

war diese 4 mal abgerutscht und so der Ureter mitunterbunden worden; echter Ureter war geknickt, dadurch, daß das Blasenperitoneum bis weit orne in die Gegend der Uretra angeheftet war; nach Lösung der igatur sofortige Entleerung von Urin in die Blase; Implantierung des nken Ureters in die Blase, da die ligierte Stelle grau verfärbt war; Kochsalzinfusion; Kampher; Bauchdeckeneiterung; Erbrechen; Leib sehr espannt; auf Einlauf Stuhl. 16. III. Beim Verbandwechsel zeigt sich die Bauchwunde geplatzt; Darmschlingen in derselben; 2 stündlich Kampher; Darmschlingen schmierig belegt. — 17. III. Exitus (Eiterige Peritonitis).

21. Fall. Ruptura uteri puerperal. 30. V. O. K. 38 J. 4 Geburten. Beschwerden: 29. V. Gravida m. X.; Eintritt der Wehen; Blasenprung nachts 2 Uhr; 3 Uhr Geburt des Steißes vom Kind; Kopf kann icht geboren werden; Anbohrung des Kopfes und Geburt eines toten Kindes; Plazenta angewachsen, konnte nicht gelöst werden. 30. V. Operation: Auf der linken Seite des Uterus ein für die Hand durchängiger Riß; Plazenta in die Bauchhöhle getreten; Exstirpation des Uterus mit beiden Adnexen; Kochsalzspülung; Kochsalz subcutan; Kampher. 24. VI. Entlassung: Adnexstümpfe rechts noch walnußroß, nicht druckempfindlich; keine Beschwerden. Erfolg: Geheilt.

22. Fall. Graviditas m. VI. 4. VI. L. H. 43 J. 8 Geburten. Beschwerden: Seit Mitte März beständige Blutungen mit ganz geringen Pausen; Abgang von blutigen Fetzen; Mattigkeit. Genitalbef.: Vordere M. M. Lippe verdickt; Uterus bis zum Nabel reichend; aus dem Cervicalanal blutiger Schleim; Adnexe nicht zu tasten; Untersuchung keine icherheit. 14. VI. Operation: Kleiner Einschnitt: Uterus weich, vid verfärbt; es handelt sich um eine Gravidität mit harter langer Cervix; egen eventuelen Bestehens einer Blasenmale Punktierung einer Spritze ruchtwasser aus dem Uterus. — 20. VI. Entbindung: Totgeburt m. V. 9. VI. Entlassung: Wunde per primam geheilt; corpus anteflektiert, änseeigroß. Erfolg: Geheilt.

23. Fall. Peritonitis fibrinosa, Appendicitis chronica. 10. VII. P. W. 15 J. Beschwerden: An Ostern heftige Schmerzen in der echten Leibseite; mehrmals Erbrechen; Blinddarmentzündung; 8 Tage päter 10 Minuten langer Krampfanfall, nach dem Patientin kein Wasser ssen konnte und kathetrisiert werden mußte; Nachlassen und verstärktes Auftreten der Schmerzen seit 14 Tagen im Leib und Kreuz; kein Erbrechen; Obstipation; Harndrang; letzte Periode länger als sonst, aber icht stärker. Genitalbef.: Corpus uteri retroflektiert, nicht vergrößert; ber dem Uterus ein großer Tumor, der bis zum Nabel reicht, wenig erschieblich ist, glatt, nicht abgrenzbar; im Douglas ebenfalls ein Tumor f.; 12. VII. Operation: Längsschnitt: Versehentliches Einschneiden er Blase und Vernähung; Peritoneum stark verdickt; Tuben rechts und nks leicht gerötet; vom kleinen Becken beginnend in einzelnen Windungen eht sich in über Mannsarmdicke eine wurstförmige Geschwulst, die zu-

erst für eine gegen das Becken blind endende Darmmißbildung gedeutet wird; später zeigt sich jedoch, daß der ganze Dünndarm fehlt; nach Eröffnung des wurstförmigen Gebildes durch eine hernienartige, kleinkirschengroße Öffnung zeigt sich, daß es sich um einen merkwürdig glatten, festorganisierten Fibrinmantel handelt, der die Dünndarmschlingen mit dem Mesenterium einschließt; Ablösung des Mantels und Ablösung der miteinander verklebten Dünndarmschlingen; der ziemlich lange und an der Spitze verdickte Wurmfortsatz wird reseziert. 15. VII. Erbrechen beträchtlicher Mengen Flüssigkeit; Ileus; Relaparotomie: Es werden nur miteinander verlötete Dünndarmschlingen gefunden und gelöst; nirgends eine Stenose; Anlegung einer Kotfistel; Kochsalzinfusion 1000 ccm; Erbrechen; dauernd unter Morphium; Puls sehr klein und frequent; starke Schmerzen. Exitus. Erfolg: †

24. Fall. Graviditas m. 2—3. 25. XI. D. B. 27 J. 1 Geburt mit Dammriß. Beschwerden: Keine; vom Arzt geschickt. Genitalbef.: Periode nicht ausgeblieben; kein Collostrum; keine Verfärbung der Portio; keine subjektiven Schwangerschaftssymptome; 2 Finger unterhalb des Nabels ein kindskopfgroßer Tumor, der sich im Becken fortsetzt; corpus nicht zu tasten; kindliche Herztöne nicht zu hören; Periode immer regelmäßig, gegenwärtig seit gestern; um Klarheit zu schaffen: 29. XI. Operation: Kleiner Einschnitt: Cervix auffallend lang und derb, hat den ganzen Uterus vorgetäuscht; es handelt sich um Gravidität; hintere Plastik. — 24. XII. Entlassung: Bauchwunde per primam geheilt; Damm 2 Finger hoch, fest verheilt; Fundus uteri 1 Finger unterhalb des Nabels. Erfolg: Geheilt.

25. Fall. Tumor vericae. 5. XII. R. M. 22 J. Beschwerden: Seit 3 Wochen blutiger Urin, nachfolgend Schmerzen; allgemeine Mattigkeit; starke Schmerzen bei der Periode. Genitalbef.: Corpus retroflektiert, nicht aufrichtbar. 13. XII. Operation: Längsschnitt: Blase faßt nur 80 ccm; Blasenwand stark verdickt bis über 1 cm; auf der Schleimhaut zottige Gebilde, die die Blasenwand mit Ausnahme des Blasenbodens überziehen; am stärksten ausgebildet am Blasenfundus; Resektion der Blase zu $^2/_3$, bis alles mit Papillen besetzte entfernt ist. 16. I. Vesicoabdominalfistel. 20. I. Beim Verbandwechsel Wunde vollkommen trocken. 30. I. Spontane Urinentleerung; vorübergehende Schmerzen in der Nierengegend. — 13. III. Entlassung: Bauchwunde gut verheilt. Erfolg: Geheilt.

26. Fall. Peritonitis purulenta post abortum sept. 7. I. L. S. 40 J. 8 Geburten, 2 Abgänge. Beschwerden: Schmerzen im Unterleib auf beiden Seiten seit 3 Jahren; starker Durst; seit Freitag Blutung aus den Genitalien. Genitalbef.: Portio stark zerklüftet; corpus etwas vergrößert, beweglich; Abdomen aufgetrieben, unterer Teil beiderseits druckempfindlich. — 8. I. Operation: Längsschnitt: Reichlich Eiter; Durchstoßung des Douglas und Einlegung einer Drainröhre; Kochsalzspülung;

Appendix etwas verdickt, ohne Perforation; Tuben beiderseits leicht verdickt und stark gerötet; bald nach der Operation verschwindet der Puls. Exitus. (Diffuse eiterige Peritonitis.)

27. Fall. Cervixriß. 7. I. Sch. M. 36 J. 4 Geburten, 4 Totgeburten. Beschwerden: Am 14. XII. Wendung, dabei Verletzung der Blase; seitdem incontinentia urinae, Harn geht per vaginam ab; Schmerzen nur anfangs. Genitalbef.: Direkt am Übergang von Cervix in die Scheide ist die Cervix stark eingerissen; durch die Öffnung kommt man direkt in die Blase, aus der jauchiger Urin ausfließt; Cervixgewebe sehr brüchig; Corpus gänseeigroß, beweglich. — 10. I. Operation: Längsschnitt: Der ganze untere Teil des Uterus bis auf die linke Seite und unten eingerissen, sodaß beim Anziehen des Uterus das ganze einreißt; linkes Ovar und ein Stück Tube bleibt zurück; rechte Adnexe und Ovar werden entfernt; rechter Ureter in narbiges Gewebe eingebettet, kann nicht vollkommen isoliert werden; Anfrischung der Wundränder der Fistel und Verschließung; Kampher. — 6. II. Entlassung: Bauchwunde per primam geheilt; Scheidennarbe höckerig, gut verheilt, kein Stumpfexsudat z. f.; Urin spontan. Erfolg: Geheilt.

28. Fall. Haematosalpinx dupl. 7. III. E. M. 35 J. 1 Geburt, 1 Abgang. Beschwerden: Starke Blutung vom 2. bis 6. II., sehr starke Blutung seit 8. II. bis jetzt, anfangs mit krampfartigen Schmerzen. Genitalbef.: Corpus wenig vergrößert; rechte Adnexe nicht zu tasten; linkes Parametrium verdickt, druckempfindlich; im Douglas eine etwa hühnereigroße, stark druckempfindliche Resistenz. — 8. III. Operation: Tuben rechts und links posthornförmig erweitert, von blauem Aussehen, geschwollen, im Douglas verlötet; linke Tube platzt; beide Ovarien affiziert; mit Einverständnis der Patientin Totalexstirpation des Uterus und der Ovarien. — 5. IV. Entlassung: Scheidenwunde gut geheilt, glatt; Bauchwunde klafft noch etwas, ist aber vollkommen trocken; keine Beschwerden. Erfolg: Geheilt.

29. Fall. Appendicitis. 9. III. B. M. 20 J. 11. III. Operation: Fascienquerschnitt: Rechtes Ovar hühnereigroß; Tube unverändert; Coecum auffallend beweglich; Abtragung des Appendix in gewöhnlicher Weise; Punktion des rechten Ovars. — 30. III. Entlassung. Erfolg: ?

30. Fall. Appendicitis. 4. XII. M. B. 45 J. Druckempfindlichkeit in der Gegend des Processus vermiformis. — 6. XII. Operation: Längsschnitt: Tube, Ovar und Uterus OB.; ebenso Peritoneum; Wurmfortsatz leicht geknickt, etwas verdickt, aber nicht injiciert; Abtragung. — 27. XII. Entlassung. Erfolg: ?

31. Fall. Appendicitis. 31. XII. V. M. 24 J. Operation: Es kommt sofort der verdickte Wurmfortsatz zu Gesicht; Serosa sämtlicher Darmschlingen hochgradig gerötet; Exstirpation des Wurmfortsatzes; nach der Operation rasches Verfallen und Exitus. Erfolg: †

32. Fall. Pyometra. 28. V. O. E. 62 J. 31. V. Operation: Totalexstirpation des Uterus mit den Adnexen. — 5. VI. Entlassung. Erfolg: ?

33. Fall. Nierenpapillom carcinomatös. 16. XII. B. B. 60 J. Nierenpapillom carcinomatös; Metastasen am Ureter vor Eintritt in die Blase; Exstirpation des Uterus, der linken Niere und des linken Harnleiters. — 21. I. Entlassung. Erfolg: ?

Vom 1. April 1910 bis 1. April 1913 wurden im ganzen ausgeführt 454 Laparotomieen und zwar wegen:

Uteruscarcinome	114	Prolaps-Retrofl.	22
Ovarialcarcinome	27	Metropathia	13
Ovarialkystome	99	Tb. peritonei	9
Myome	78	Ca peritonei	7
Hydrosalpingiden	17	Cravidit. tubaria	13
Pyosalpingiden	12	Adnextumoren	4
Salpingiden	6	Verschiedene Ind.	33

Von diesen 454 Operationen trat nur ohne irgend einen Abzug in 49 Fällen der Exitus ein, von denen jedoch bei Berechnung der Mortalität 12 Fälle ausscheiden; denn davon waren 7 teils vollkommen, teils partiell inoperable Carcinome, 1 Fall mit submucösem Myom und 1 Fall mit Ca cervicis verjaucht, während die übrigen Fälle mit eiteriger Peritonitis, Tubenschwangerschaft und Appendicitis mit Peritonitis schon moribund in die Klinik aufgenommen wurden. Um sie später unberücksichtigt lassen zu können, will ich gleich jetzt näher auf sie eingehen.

1. Ca port. 42. Tumor überall fest verwachsen, kann nur teilweise gelöst werden; es müssen Tumormassen zurückgelassen werden.
2. Ca cerv. 4. Carcinom innig mit Rektum und Blase verwachsen, kann nicht entfernt werden.
3. Ca cerv. 27. Uterus, Ovar, Tuben, das ganze Rektum und ganze Blasenperitoneum mit verschieden großen Tumoren besetzt.
4. Ca cerv. 40. Portio in einen zerfallenen, Gewebsbröckel absetzenden, Blut und Jauche abscheidenden Tumor verwandelt.
5. Ca corp. 9. Carcinom auf beide Tuben, das lig. infundibulo pelvicum und das rechte lig. cardinale ausgedehnt; nach Entfernung allen carcinomatösen Gewebes nach Möglichkeit, zeigt sich wenige Tage später bei einer wegen Funktionslosigkeit des rechten Ureters vorgenommenen Relaparotomie schon wieder starke carcinomatöse Infiltration.

6. Ca ovar. 2. Tumor ausgedehnt auf Uterus und Darm, Radix mesenterii derb infiltriert. Bauchfell carcinomatös
7. Ca ovar. 23. Carcinom zeigt mehrfache Verwachsungen mit Darmschlingen, die nicht gelöst werden können.
8. Myom 48. Tumor submucös verjaucht.
9. Grav. tub. 8. Patientin kommt schon moribund mit frequenter Atmung in die Klinik.
10. Ca perit. 3. Im Peritoneum zahlreiche erbsengroße Knoten; Peritonitis carcinomatosa Kystoma ovar. carcinomatosa.
11. Versch. Ind. 26. Patientin mit eiteriger Peritonitis moribund in die Klinik aufgenommen, kommt unmittelbar post operationem ad exitum.
12. Versch. Ind. 31. Patientin kommt mit großer Schwäche zur Operation und stirbt unmittelbar darnach.

Causa mortis:

7,6 % Peritonitis	2 Fälle von Embolie
2,6 % Herzschwäche	2 Fälle von Anaemie
1 Fall von Pneumonie.	

Von den nun in Betracht zu ziehenden 37 Verlusten durch Tod stellt also die Peritonitis das größte Contingent mit 21 Fällen; die Todesursache nach der Erkrankung analysiert finden wir, daß es zum größten Teil Carcinome sind, die post operationem zu dieser Erkrankung führen und in unserer Rubrik allein 11 Fälle stellen; die Ursache liegt darin, daß es trotz aller möglichen Kautelen in einer großen Anzahl von Carcinomfällen unmöglich ist, vollkommen aseptisch zu operieren durch absolute Ausschaltung „des stets septischen Krankheitsherdes" aus dem Operationsgebiet, sodaß dadurch die beste Asepsis zu nichte gemacht werden kann; selbstverständlich beeinträchtigen solche „infektiöse Operationen" die Mortalität ganz besonders stark.

Als ein nicht allzu häufiges Vorkommnis führte Embolie in 2 Fällen zum Exitus der Patientinnen; aetiologisch kommen 2 Momente in Betracht: 1. ein mechanisches; 2. ein infektiöses; die Ansichten der Autoren gehen so weit auseinander, daß es bisher noch nicht feststeht, welches von beiden den Vorzug verdient: Fromme, v. Bardeleben, A. Fränkel sind der Ansicht, daß die Thrombose mit nachfolgender Embolie durch möglichste Steigerung der Asepsis bei der Operation vermieden werden kann; Zweifel führt in seinem Bericht 2 bis zum Jahr 1900 beobachtete Fälle an, bei denen nach Exstirpation von Cysten der Bartholinschen Drüsen, die eiterig waren, Embolie zum Tode führte und ihn veranlaßte, „die Asepsis so auf die Spitze zu treiben, daß mehr zu tun nicht möglich war". Außerdem berichtet aber Zweifel auch, daß er bei mehr als 1600 Operationen nie eine Lungenembolie sah und erst bei Einführung der Beckenhochlagerung einen solchen Fall verzeichnen

mußte, und führt 21 Fälle von Embolie bei Laparotomieen auf Beckenhochlagerung zurück, vielmehr auf den dabei nicht zu vermeidenden Druck auf die Gefäße des Schenkels; schließlich kommt er zu dem Schluß, daß die Beckenhochlagerung ein Einschleichen von Infektionskeimen in die Venen begünstigt und einen mechanischen Anlaß gibt, daß also beide Momente — das mechanische und infektiöse combiniert zu Thrombose und Embolie führen. Busse nun schließt aus seinen Beobachtungen, daß die längere Ruhe eine gewiße Schuld an der Entstehung von Thrombosen zu haben scheint und der fieberfreie Verlauf der häufigere ist; an seinem Material weist er nach, daß selbst beim Aufstehen erst vom 5. Tage ab die Thrombosen und Embolieen seltener sind als bei längerer Bettruhe. Döderlein-Krönig sprechen sich — wenigstens für den größten Teil der Fälle — gegen eine Infektion aus, da Embolie auch bei ganz aseptischen Operationen und nach vollkommen fieberfreiem Verlauf entstehe.

Bei unsern beiden Patientinnen, die durch Embolie verloren wurden, hatten beide Fieber, die eine höheres, die andere weniger hohes; und beide waren wegen Carcinom operiert worden; bei der einen (Ca port. 23.) war der Uterus mit beiden Adnexen entfernt worden; einige Tage später waren durch die geplatzte Laparotomiewunde gelblich belegte, leicht injicierte Dünndarmschlingen hervorgetreten und 8 Tage später trat gegen Morgen plötzlich der Exitus ein, nachdem die Patientin die ganze Nacht geschlafen hatte. Der 2. Fall (Ca perit. 3.) war wegen Carcinomia peritonei etc. operiert worden. 6 Tage später trat plötzlich der Exitus letalis ein, für dessen Grund die Sektion eine Embolie der Art. pulm. feststellte. Wenn auch das Material unserer an Embolie verlorenen Patientinnen zu gering ist, so scheint doch auch in diesen beiden Fällen eine Infektion vorzuliegen, worauf die erhöhten Temperaturen, besonders im letzten Falle, hinweisen.

Uteruscarcinome.

Portio	54	operabel	52	inoperabel	3	Exitus	9
Cervix	49	„	43	„	6	„	8
Corpus	11	„	11	„	0	„	1
	114	operabel	10	inoperabel	9	Exitus	18

Somit berechnet sich für 114 Uteruscarcinome eine Mortalität von 15,7%.

Die Berechnung der Operabilität kommt hier statistisch nicht in Betracht, da hier nur die durch Bauchschnitt in Angriff genommenen Carcinome behandelt sind, während die andern zur Beobachtung gelangten und nicht mehr operablen Fälle außer Acht gelassen wurden. Es würde sich somit der Prozentgehalt der Operabilität nur auf die durch Laparotomie als operabel befundenen und behandelten Carcinome beziehen.

Das durchschnittliche Lebensalter unserer 114 carcinomkranken Patientinnen beträgt ungefähr 46 Jahre. Am häufigsten kamen die Uteruscarcinome — die 3 Arten zusammengenommen — im 4. Lebensdezennium vor und zwar sind hier 50 Fälle zu verzeichnen; auf das 26. bis zum 30. Jahr entfallen nur 2 Fälle, während auf dem 41. bis zum 55. Jahr 68 Fälle stehen; vom 16. bis zum 25. Jahr haben wir keinen einzigen, vom 60. bis zum 70. Jahr nur 8 Fälle. Die jüngste Patientin war 27 Jahre, die älteste 70 Jahre alt. Die durchschnittliche Geburtenzahl betrug 5; unter den 114 Frauen befanden sich 7 O-para.

Frequenz des Uteruscarcinoms nach dem Alter
in % berechnet nach den 114 operierten Fällen.

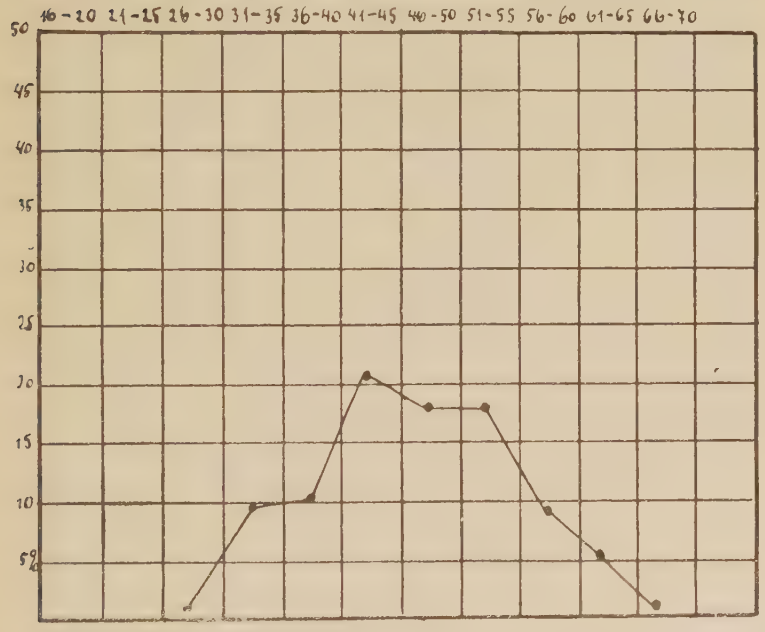

Unter den 114 Uteruscarcinomen finden wir nur 11 Corpuscarcinome = 9,6 %, die sämtlich operabel befunden wurden, und nur einen einzigen Verlust durch Tod aufweisen. Die Operabilität des Corpuscarcinoms liegt in dem ungeheuer langsamen Wachstum und infolgedessen spätem Übergreifen auf die Nachbarschaft, sodaß ein Corpuscarcinome der Totalexstirpation fast nie ein Hindernis entgegensetzt; im Gegensatz zu den anderen Uteruscarcinomarten fällt das Corpuscarcinom ziemlich spät, indem

das durchschnittliche Lebensalter 54 Jahre beträgt, und mehr als die Hälfte der Fälle in das 51. bis 55. Lebensalter fallen; Küstner stellt 50 % fest, während in der Erlanger Klinik ca. 54 % auf die oben genannten Jahre entfallen. Die durchschnittliche Geburtenzahl beträgt ungefähr 3. Auffallend dabei ist, daß die Nullipara eine große Anzahl stellen, indem 5 Patientinnen, also fast die Hälfte der Fälle, keine Geburt durchgemacht hatten, während 2 nur 1 mal, und die übrigen mehrmals geboren hatten.

Frequenz des Corpuscarcinoms nach dem Alter
in % berechnet nach den operierten Fällen.

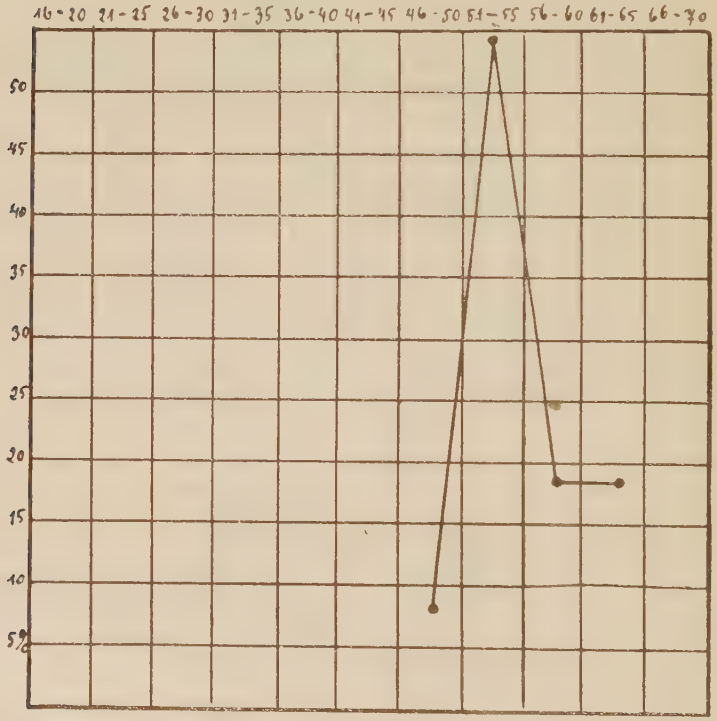

Einen bedeutend höheren Prozentsatz haben die Cervixcarcinome, die mit 49 Fällen unter unseren 114 Carcinomen etwa 43 % einnehmen; sie weisen die meisten Fälle von Inoperabilität auf, indem 6 Fälle nicht mehr operiert werden konnten; 8 Fälle kamen ad exitum; im Vergleich zum Corpus carcinom fallen die meisten Cervixcarcinome etwa 8—10 Jahre

früher, in das 46. bis 47. Lebensjahr; die durchschnittliche Geburtenzahl beläuft sich auf 6, also die doppelte Anzahl als wie bei den Corpuscarcinomen; darunter befinden sich nur 12 Patientinnen mit 1 bis 3 Geburten, während die große Mehrzahl 5 und mehr Kinder geboren hatte.

Frequenz des Cervixcarcinoms nach dem Alter
in % berechnet nach den operierten Fällen.

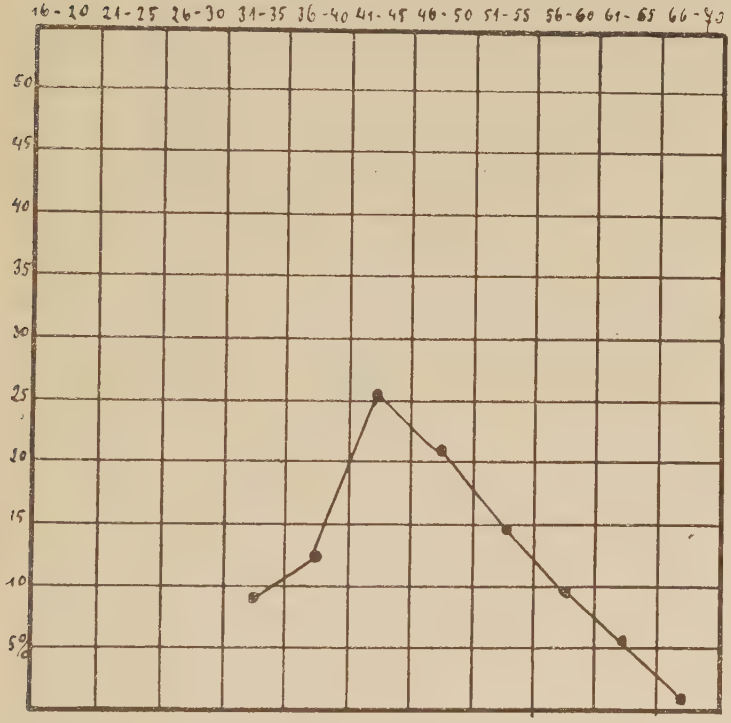

Den größten Prozentsatz nimmt das Portiocarcinom mit 47,3 % ein; es verhält sich ähnlich wie das Cervixcarcinom; bei ihm finden wir ein Durchschnittsalter von 45 Jahren mit ungefähr 5 Geburten bei einer Patientin; wie das Cervixcarcinom, so weist auch das Portiocarcinom die größte Frequenz im 4. Dezennium auf, um ähnlich wie das Cervixcarcinom in den folgenden Jahren seltener zu werden.

Wenn wir nun die Ergebnisse der 3 Uteruscarcinome nach dieser Arbeit nochmals kurz zusammenfassen, so sehen wir, daß Corpuscarcinome vorwiegend bei älteren Frauen und häufig bei Opara zu finden sind,

während die Cervixcarcinome gegen Ende der 40iger besonders häufig sind. Noch früher fallen die Portiocarcinome; sie bevorzugen besonders Individuen im Anfang bis Mitte der 40iger und zwar wie die Cervixca mit mehreren Geburten.

Frequenz des Portiocarcinoms nach dem Alter
in % berechnet nach den operierten Fällen.

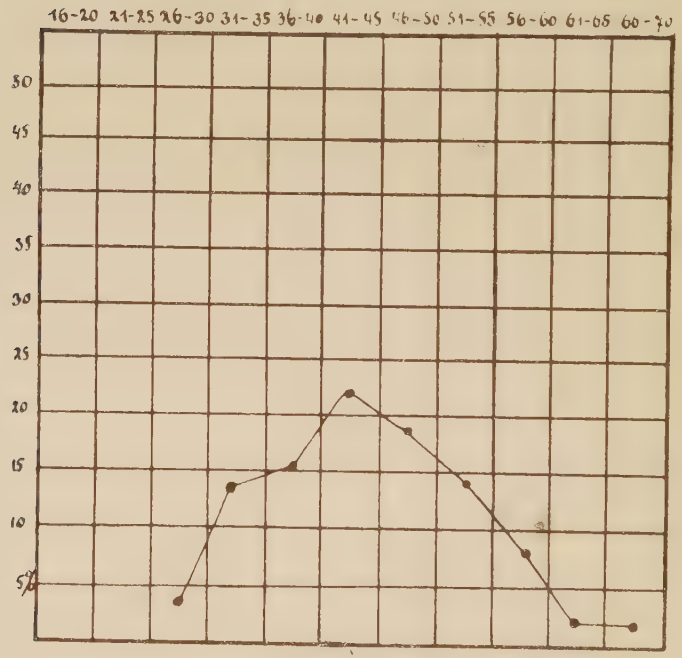

Ovariotomieen.

Unter den Erkrankungen der Ovarien steht unter 126 Fällen das Kystom mit 98 Fällen an erster Stelle, während von Ovarialcarcinomen nur 27, und Ovarialfibrom nur ein einziges verzeichnet ist; es machen also die gutartigen Ovarialtumoren 79,3 % aus, während die malignen nur etwa 20,7 % aufweisen, ein Prozentsatz der sich mit den Beobach-

tungen anderer Autoren ziemlich deckt; so hat z. B. Freund 21,6 %, Fontane 18,9 %, Pfannenstiel 19 % Malignität aller Ovarialtumoren.

Die Mortalität beträgt auf die 126 Ovariotomieen, die Ovarialcarcinome mit eingerechnet 3 Todesfälle = 2,3 % Mortalität; selbstverständlich stellt sich die Mortalität bei Ausschluß der malignen Tumoren viel geringer, sodaß wir dann auf die gutartigen Tumoren 2 % und auf die malignen Tumoren 3,7 % Mortalität berechnen können, also fast das Doppelte; das durchschnittliche Lebensalter beträgt bei sämtlichen Ovariotomieen, sowohl Kystomen und Carcinomen ungefähr 41 Jahre, und zwar bei den Kystomen 37—38, bei den Carcinomen 45—46 Jahre; zu bemerken wäre noch, daß sich die Ovarialtumoren nicht wie die Carcinome und Myome der weiblichen Genitalien größtenteils auf ein bestimmtes Lebensalter beschränken, sondern fast in jedem Alter beobachtet werden; in unserer Statistik finden wir nicht weniger als 5 Fälle, bei denen die Patientinnen erst 17 bis 19 Jahre alt waren, während die folgenden Dezennien fast die gleiche Frequenzzahl aufweisen.

Einzeln betrachtet ergibt sich nun:

Kystome.

Ovarialkyst.		Parovarialkyst.		Dermoidkyst.		Stieldrehung	Exitus
Linkss.	36	linkss.	4	linkss.	1		
Rechtss.	48	rechtss.	5	rechtss.	4		
Doppels.	4			doppels.	6		
	88		10		6	27	2

Unter den 98 Kystomen befinden sich also:

89,8 % Ovarialkystome | 6,1 % Dermoidkystome
10,2 % Parovarialkystome | 27,5 % Stieldrehung
2 % Mortalität.

Von den 36 linksseitigen Ovarialkystomen wiesen die Ovarien rechts in 7 Fällen, von den 48 rechtsseitigen in 4 Fällen die linken Ovarien cystische Degeneration auf.

Von den beiden Todesfällen (Nr. 36) betraf der eine eine 69jährige Patientin, die schon 5 Monate lang, mit geringen Zwischenpausen blutete; durch den lange dauernden Blutverlust war die Patientin so geschwächt, daß sie während der ganzen Operation pulslos war und schon vor Beginn derselben mit künstlicher Atmung und Kampher nachgeholfen werden mußte. Einige Zeit später trat dann auch der Exitus an Herzschwäche ein. Im 2. Fall (Nr. 48) wies bei der 49jährigen Patientin die Portio breite schmierige ulcera auf; deshalb wurde nach Entfernung des großen Cystoms Verwachsungen des Uterus gelöst und dann die vaginale Total-

exstirpation vorgenommen; Operation glatt verlaufen; 3 Tage später Relaparotomie wegen Peritonitis; nach vorübergehender Besserung tritt einige Tage später der Exitus ein.

Dem Alter nach finden wir die meisten Kystome im 3. Dezennium; vom 26. bis 30. Lebensjahr haben wir 21, vom 31. bis 35. Jahr 18 Kystome; wie schon oben gesagt, sind sie fast über das ganze Leben der Frau verstreut zu finden; so finden wir in unserer Berichtzeit 5 Patientinnen im Alter von 16 bis 20 Jahren, jedoch auch 2 Patientinnen, die bereits über 66 Jahre zählen.

Frequenz der Kystome nach dem Alter

in % berechnet nach den operierten Fällen.

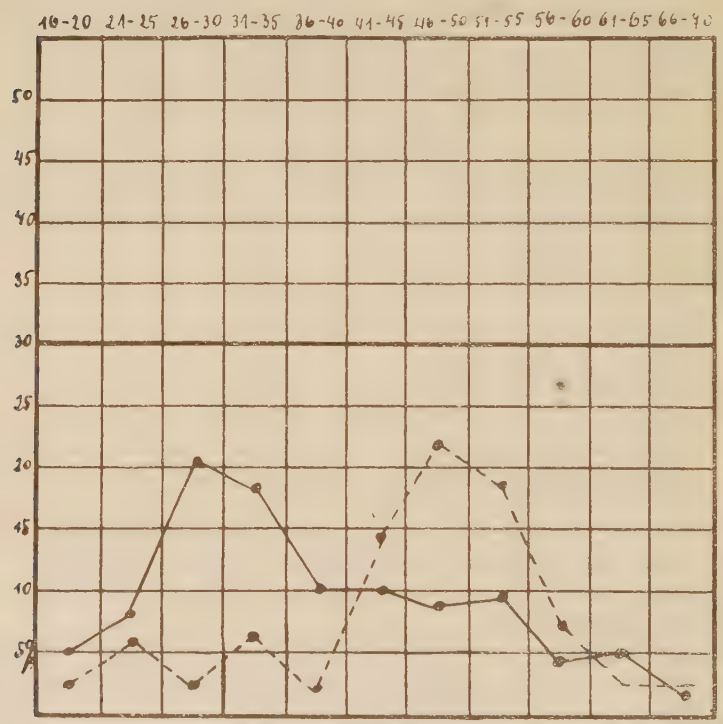

Ovarialcarcinome.

Linkss.	11	operabel	9	inoperabel	2	Exitus	
Rechtss.	11	„	7	„	4		
Doppels.	5	„	2	„	3		
	27		18		9		1

Für die 27 malignen Ovarialtumoren ergibt sich somit:

Operabilität 66,6 %
Mortalität 3,7 %.

Im Vergleich zu den Kystomen ist das Ovarialcarcinom zwar auch in jedem Lebensalter zu finden, jedoch nicht in der gleichen Anzahl; außerdem kommt es am häufigsten vom 40. bis 55. Jahr vor (15 Fälle), während in den übrigen Jahren meistens nur 1 oder 2 Fälle zu erwähnen sind. (Vergl. die Tabelle über die Kystomfrequenz.)

Der ad exitum gekommene Fall (27) war nach Totalexstirpation des linksseitigen Ovarialcarcinoms mit Uterus, beschwerdefrei entlassen worden. Schon bei der Operation zeigte sich das Carcinom mit dem Netz, der Flexur und den Därmen verwachsen, sodaß jedenfalls eine vollkommene Entfernung des carcinomatösen Gewebes unmöglich war. Nach einiger Zeit ärztlicher Behandlung zu Hause kommt die Patientin mit stark aufgetriebenem Leib wieder in die Klinik; bei der sofort wegen vermuteten Ascites vorgenommenen Punktion stößt der Trocart auf Tumormassen. Wenige Tage später tritt Exitus ein.

Vor einiger Zeit hat Zweifel in seinem Bericht seine Mortalität bei den Ovariotomieen festgestellt und aus 823 operierten Fällen mit 33 Todesfällen ohne irgend einen Abzug 4 % Mortalität berechnet. Wenn wir die Mortalität für unsere 126 Ovariotomieen ohne Abzug berechnen, so ergibt sich eine Mortalität von 3,9 %, wobei jedoch die 2 in Abrechnung gebrachten inoperablen Carcinome die Zahl fast um das doppelte belasten.

Myome.

Von Myomektomieen sind 78 Fälle zu verzeichnen, und zwar 73 Totalexstirpationen des Uterus, zweimal Abtragung gestielter Myome und 3 Enucleationen; im Gegensatz zu den Carcinomen und Cystomen, wenn sie carcinomatös entarten, zeigen sich die Myome verhältnismäßig gutartig, indem sie nur geringe Wachstumsneigung zeigen und wie schon erwähnt in einem bestimmten Alter besonders häufig auftreten; so waren es denn in den meisten Fällen nicht die Myome selbst, die die Indi-

cation zur Operation gaben, sondern die von ihnen ausgelösten Erscheinungen. Im Vordergrund stehen die Blutungen, die bei der einen Patientin sich nur in etwas verstärkter Menstruation, bei der anderen dagegen in profusem Blutverlust offenbarte mit nachfolgender Anaemie; in zweiter Linie klagten die Patientinnen über Blasen und Darmbeschwerden, die ihren Grund in Kompression der Organe durch die Myome hatten und teilweise zu beständigem Harndrang oder Inkontinenz, teilweise zu schmerzhafter Defäkation führten. Wegen dieser relativen Gutartigkeit der Myome ist auch das Operationsresultat denkbar gut. Während, wie oben schon erwähnt z. B. bei Carcinomoperationen die Infektionsmöglichkeit durch die Tumormassen selbst manchmal nicht zu vermeiden ist, ist sie bei den Myomen — die verjauchten ausgenommen — so gut wie ausgeschlossen; so beläuft sich denn auch die Mortalität nach Myomoperationen mit 4 Todesfällen auf 5 %. Diese Zahl gibt insofern kein ganz richtiges Bild, als die vaginalen Myomektomieen nicht berücksichtigt sind.

Frequenz der Myome nach dem Alter

in % berechnet nach den operierten Fällen.

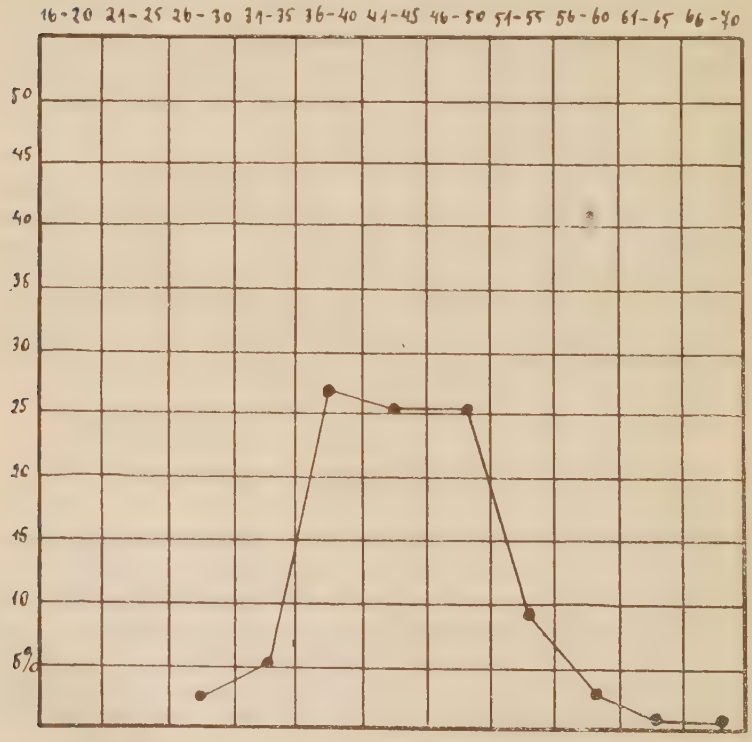

Eine große Anzahl von Myomen werden in der Erlanger Frauenklinik auf vaginalem Wege entfernt, mit deren Einschluß die Mortalität der Myomoperationen erheblich geringer würde. Von den 4 verlorenen Patientinnen betrifft der erste Fall (8) eine 41 jährige gravida m. III. Uterus und Myom sind voneinander nicht zu trennen und werden totalexstirpiert. Nach einigen Tagen treten peritonitische Erscheinungen auf, deshalb Relaparotomie und Entleerung von Eiter; trotzdem kommt Patientin kurze Zeit später ad exitum. Im 2. Fall (33) war die Patientin durch beständige Blutungen äußerst geschwächt; wenige Tage nach der Operation tritt, nachdem mehrmals Kampher und Digalen gegeben worden war, der Exitus an Herzschwäche ein. Die 3. Patientin (63), bei der der Uterus totalexstirpiert worden war, erliegt 2 Tage nach der Operation einer Peritonitis. Bei der 4. Patientin (41) platzte beim Auslösen des Myoms eine cystische Geschwulst und entleerte übelriechenden Eiter. Einige Tage später kommt die Patientin ad exitum.

Dem Alter nach treten die Myome, ebenso wie die Carcinome in unseren Fällen in der Mitte des 20. Lebensjahres auf und erreichen ebenso auch in den 40 er Jahren ihren Höhepunkt um ähnlich wie die Carcinome abzufallen; die Höchstzahl von 21 Fällen trifft auf das 36. bis 40. Lebensjahr, vom 41. bis 45. und vom 46. bis 50. Jahr haben wir eine gleich große Frequenz mit je 20, während sie dann im folgenden Abschnitt schon um $^2/_3$ gesunken ist. Die jüngste Patientin zählte 28, die älteste 69 Jahre.

Salpingectomieen.

Im ganzen wurden 35 derartige Operationen ausgeführt, wobei jedoch bemerkt sei, daß auch bei anderen Operationen gelegentlich die eine oder andere Tube entfernt wurde, wenn sie pathologische Veränderung zeigte. Was nun die Beschwerden betrifft, so waren sie bei den verschiedenen Patientinnen ganz verschieden; bei der großen Mehrzahl der Fälle waren es Klagen über länger andauernde starke Schmerzen im Unterleib, ein kleinerer Teil kam nur wegen Blutungen, während ein ganz geringer Teil vollkommen beschwerdefrei war; als Ursache dieser unerträglichen Leibschmerzen gilt besonders Drehung und Knickung der Tuben, wie Zweifel in seinem Berichte feststellt. Unter unseren 35 operierten Frauen sind 3 Verluste durch den Tod zu beklagen = 8,5 % Mortalität. Dabei ist zu bemerken, daß die eine Patientin (Hydros. 10) einige Stunden nach der Operation wegen Verdacht auf innere Blutung relaparotomiert wurde, wobei es sich zeigte, daß es an einer Stelle blutete, die bei der Operation nicht geblutet hatte. Der Puls, der zuerst sehr schlecht war, wurde schon während der Operation noch besser. Jedoch trat Peritonitis

hinzu, der die Patientin 3 Tage später erlag. Beim 2. Fall (Pyosalp. 12) reißen die beiderseitigen Pyosalpingen ein und entleeren übelriechenden Eiter; wegen Myoms wird der Uterus noch totalexstirpiert. 4 Tage nach der Operation erliegt Patientin einer fibrinösen eiterigen Peritonitis. Der 3. Fall betrifft eine 43jährige Patientin bei der die Adnexe, Tuben mit dem Mastdarm fest verwachsen waren; beide Tuben und Ovarien müssen mit dem Uterus entfernt werden, da sie nicht isoliert werden konnten.

Im einzelnen wurden ausgeführt:

Hydrosalp.		Pyosalp.		Salpinp.		Exitus
Linksseitig	8	linksseitig	4	linksseitig	—	
Rechtsseitig	6	rechtsseitig	1	rechtsseitig	3	
Doppelseitig	3	doppelseitig	7	doppelseitig	3	
	17		12		6	3

Unter den 35 Erkrankungen der Salpingen finden sich somit:

12 linksseitige
10 rechtsseitige
13 doppelseitige.

Operationen wegen path. Lagerung des Uterus.

Zur Korrektur pathologischer Lagerung des Uterus wurden im ganzen 22 Operationen ausgeführt und zwar in 4 Fällen die lig. rotunda verkürzt, entweder durch Aufnähen auf die vordere Fläche des Uterus, intraperitoneale Raffung, Schleifenbildung oder Aufnähen der lig. rotunda über dem Fundus uteri; in 5 Fällen wurde der Uterus totalexstirpiert und zwar bestanden in einem Falle Polypen und schleimig eiteriger Ausfluß; im 2. Fall mußte der Uterus wegen Einreißens der Kugelzangen totalexstirpiert werden; in einem weiteren Falle war der Uterus myomatös; in dem einen der beiden letzten Fälle war der Uterus mit einer Hydrosalpinx und seiner Umgebung innig verwachsen, während im letzten Fall der Uterus bei der schon 46jährigen Patientin entfernt werden konnte. Der Erfolg war stets gut bis auf 2 Todesfälle (21, 22), in denen der Uterus zahlreiche Verwachsungen aufwies und totalexstirpiert werden mußte. Die Operation verlief im ersten Fall glatt; Patientin erlag jedoch mehrere Wochen später einer Pneumonie. Im 2. Fall war die Operation durch ständiges Hervorquellen von Darmschlingen sehr erschwert. Patientin kommt an Peritonitis ad exitum. In 11 Fällen wurde der Uterus an die vordere Bauchwand fixiert, während nur in einem einzigen Fall die Vesico-

fixation ausgeführt wurde. Die bei der so häufig vorkommenden Erkrankung niedrige Zahl der Lagekorrekturen erfährt eine ungeheure Erhöhung, wenn man die gewöhnliche Normaloperation — Alexander Adams — zur Verkürzung der lig. rotunda zurechnet, die jedoch hier nicht in Betracht gezogen werden soll.

Daß wiederholte Schwangerschaften, Geburten und Wochenbetten das Beckenbindegewebe schädigen und die Befestigungsbänder des Uterus so dehnen, daß bei der täglichen Funktion der Bauchpresse bei der Arbeit das Zustandekommen eines Prolapses oder einer Lageveränderung des Uterus erleichtert wird, ist klar. Beobachtungen haben gelehrt, daß besonders Traumen, die den Levatormuskel betreffen, zur Entstehung praedisponieren. Fetzer nun hat in einer interessanten Arbeit aus der Tübinger Klinik gezeigt, daß die Erscheinungen des Prolapses weniger abhängig sind von gehäuften Geburten, sondern daß wir sie hauptsächlich bei alten Erstgebärenden häufig finden, da es bei diesen leichter zu einer Überdehnung und Zerreißung des Levators komme.

Bei unseren 22 abdominell operierten Frauen ergibt sich ein Durchschnittsalter von 36 Jahren mit 3 Geburten; darunter befinden sich 4 Patientinnen, die nicht geboren hatten, von denen jedoch eine den Prolaps bei Heben einer schweren Last erlitt, während bei den 3 anderen eine nähere Ursache nicht zu erfahren war; 4 hatten nur 1 mal geboren und zwar waren es zum Teil Zangengeburten, zum Teil war es zu einer Verletzung des Dammes gekommen; die anderen hatten bis zu 10 Geburten verzeichnet.

Graviditas tubaria.

Hier sind 13 Fälle zu nennen, sowohl mit äußerem wie mit innerem Fruchtkapselbruch. Indication zum sofortigen Eingriff bald nach der Operation bestand nur in 2 Fällen, in denen jedoch die Patientinnen so ausgeblutet und geschwächt waren, daß die eine unmittelbar nach der Operation, die andere am nächsten Tag ad exitum kam. Die Beschwerden, über die die Frauen klagten, bestanden in der großen Mehrzahl der Fälle in schon länger dauernden krampfartigen Schmerzen, während in nur einigen die Frauen von plötzlichem heftigen Schmerz befallen wurden; in den wenigsten Fällen waren sie vollkommen beschwerdefrei und nur durch Blutungen veranlaßt, ärztliche Hilfe zu suchen; besonders erwähnen möchte ich eine Patientin (Grav. tub. 3), die schon 2 mal geboren hatte; wegen rechtsseitiger Tubenschwangerschaft wird sie 1908 operiert und dabei die rechten Adnexe entfernt. Bei einer abermaligen wegen Tubenschwangerschaft vorgenommenen Laparotomie zeigt sich nun, daß die

Tubenschwangerschaft wiederum rechts sitzt und zwar im rechten Tubenstumpf, der nunmehr mit einem Stück Uterusmuskulatur abgetragen wird.

Appendicitis.

In der Berichtzeit kamen nur 5 Frauen wegen Appendicitis zur Operation, wovon 2 durch Tod verloren wurden, und zwar starben beide an Peritonitis, die jedenfalls ihren Ausgangspunkt von der bestehenden Appendicitis hatten. Bei der einen wurde noch wegen Peritonitis relaparotomiert und dünneiterige Flüssigkeit entleert; die andere zeigte schon bei der Appendectomie hochgradig gerötete Serosa sämtlicher Darmschlingen; auch sie kam kurze Zeit nach der Operation ad exitum. Bei 2 Patientinnen wurde mit der Appendectomie gleich eine Operation an den Genitalien verbunden, indem in dem einen Falle ein Ovar aus Adhaesionen gelöst, in dem anderen Fall eine bestehende Ovarialcyste durch Punktion entleert wurde.

Probelaparotomieen.

Unter dieser Rubrik sind 32 Operationen zu verzeichnen, die verschiedene Erkrankungen zu Tage förderten. Es ist sehr begreiflich, daß fast die ganze Anzahl entweder carcinomatöse oder tuberculöse Erkrankungen der Genitalien oder des Peritoneums ausmachen; die Bezeichnung Probelaparotomie ist insofern nicht bei allen Laparotomieen zutreffend, als sie bei bestehendem Ascites durch Ablassung desselben gewissermaßen therapeutisch verwendet wurde; einzeln entfallen:

9 Fälle auf Ovarialcarcinome;
9 Fälle auf Ca peritonei;
6 Fälle auf Tb. peritonei, bei denen den Patientinnen nur durch Ablassung des meist bedeutenden Ascites Erleichterung geschafft werden konnte;
2 Fälle (Ca cerv. 8, Adnext. 3) auf allseitig fest verbackene Uterus- bzw. Adnextumoren;
Bei 3 Patientinnen (17, 22, 24), bei denen die Differentialdiagnose zwischen Tumor und Gravidität schwanken, mußte durch kleine Incisionen die Schwangerschaft festgestellt werden; beim ersten Fall bestand Hydramnion, der 2. Fall blutete seit einigen Monaten beständig mit nur geringen Zwischenpausen; durch einen kleinen

Einschnitt wurde Gravidität mit ungewöhnlich langer und harter Cervix festgestellt; im 3. Fall war die Patientin immer regelmäßig menstruiert und zeigte keine Schwangerschaftszeichen; auch hier handelte es sich um eine Gravidität mit auffallend langer und derber Cervix;

1 Fall (Retrofl. 4), der wegen Prolaps operiert wurde, zeigte einen ausgedehnten Tumor, der mit dem Becken, Darm und Uterus innig verwachsen war und dessen Ausgangspunkt vom Becken oder Ovar nicht mit Sicherheit festgestellt werden konnte;

1 Fall (Versch. Ind. 10) förderte einen ausgedehnten Echinococcus des Beckenbindegewebes zu Tage, der entfernt und die Patientin geheilt entlassen wurde;

1 Fall (Versch. Ind. 16) mit einem alten perityphlitischen Absceß brauchte nicht mehr in Angriff genommen werden, da er schon in Rückbildung begriffen war;

Inoperable Fälle.

Wie bei den Probelaparotomieen, so sind auch in dieser Rubrik fast ausschließlich Carcinome vertreten, was bei der Malignität und dem Übergreifen auf die Nachbarschaft sehr leicht begreiflich ist. So waren es denn auch fast immer starke Ausbreitung des Carcinoms und innige Verbackung mit der Umgebung, wie die Fälle unten später zeigen werden. Im ganzen wurden 19 Fälle zu operieren begonnen und zwar entfallen auf Uteruscarcinome 9 — davon waren 3 Fälle Portio- und 6 Fälle Cervixcarcinome und kein Corpuscarcinom — auf Ovarialcarcinome ebenfalls 9 und auf Adnextumoren 1 Fall, bei dem eine genauere Bezeichnung der Art nicht gegeben war, der jedoch sicher auch carcinomatöser Natur ist.

Im einzelnen ergibt sich nun:

I. Uteruscarcinome.

3 Portiocarcinome:

1. (Fall 4) Portio in einen 5 Markstück großen abbröckelnden, kraterförmigen Tumor umgewandelt, der auf die Blase übergreift; Tumor ist weit vorgeschritten und kann nicht totalexstirpiert werden;
2. (Fall 42) Carcinom überall fest verwachsen, kann nur teilweise gelöst werden; Carcinommassen müssen zurückgelassen werden;
3. (Fall 40) Blase fest carcinomatös mit der Scheide und der Cervix verwachsen, ist inoperabel; Entfernung der linken Adnexe.

6 Cervixcarcinome:

1. (Fall 4) Tumor stark ausgedehnt, Adhaerenzen am Rektum und an der Blase; Carcinom inoperabel;
2. (Fall 8) Carcinom mit dem Rektum verwachsen; inoperabel;
3. (Fall 15) Carcinom ist auf die Vagina und die Blase ausgebreitet; es müssen Carcinommassen zurückgelassen werden;
4. (Adn. 3) Rechte Adnexe und Uterus in einen Tumor verwandelt, der mit der rechten Beckenhälfte und den Därmen verwachsen ist, und infolgedessen inoperabel erscheint;
5. (Fall 27) Tumor auf das ganze Rektum, Tuben und Ovarien ausgebreitet;
6. (Fall 39) Carcinom an der vorderen Blasenwand adhaerent läßt sich nicht auslösen; Carcinommassen bleiben zurück.

9 Ovarialcarcinome:

1. (Fall 1) Carcinom überall so innig verwachsen, daß eine Exstirpation unmöglich ist;
2. (Fall 3) Ovar und Uterus miteinander innig verwachsen, der rechten Beckenschaufel fest aufsitzend;
3. (Fall 11) Carcinom fest im Douglas verwachsen;
4. (Fall 8) das vom linken Ovar ausgehende Carcinom ist mit der Flexur innig verwachsen und kann nicht gelöst werden;
5. (Fall 12) Rechts und links 2 fest und allseitig verbackene Ovarialtumoren;
6. (Fall 17) Carcinom mit der hinteren Wand der rechten Beckenschaufel innig verwachsen, kann nicht operiert werden;
7. (Fall 19) Carcinom zeigt mehrere Verwachsungen mit Darmschlingen;
8. (Fall 20) Uterus und Adnexe in carcinomatöse Adhaesionen eingebettet;
9. (Fall 26) Ovarialcarcinom sitzt links; Totalexstirpation des Uterus mit dem Tumor, der nicht ganz entfernt werden kann.

1 Adnextumor:

1. (Retrofl. 4) Operation wegen Prolaps zeigt einen mit dem Becken breit verwachsenen Tumor, der inoperabel erscheint; Ausgangspunkt vom Ovar oder Becken nicht festzustellen.

Complikation mit Gravidität.

Als besondere Complikation bestand bei 15 Laparotomieen Gravidität vom 1. bis 6. Monat. Bei 2 (Versch. Ind. 7 und Myom 7), von

denen bei der letzteren der Uterus wegen Myoms totalexstirpiert werden mußte, trat der Exitus an Peritonitis ein, während die andere wegen Appendicitis operiert wurde und nach mehrmaliger Eiterentleerung ad exitum kam. Bei 3 (Versch. Ind. 9, Retrofl. 7, Kystom 13) trat einige Tage nach der Operation der Abort ein und wurde die abgestorbene Frucht im 1. bis 3. Monat entfernt. An 3 Patientinnen (Versch. Ind. 1, 2, 15) mußte, in den ersten beiden Fällen wegen Tb. pulmonum, im letzten wegen Graviditas extra et intrauterina der Uterus totalexstirpiert werden, während bei den übrigen 7, von denen an 5 wegen Kystom (21, 32, 38, 39, 78), an 1 wegen Ovarialcarcinome die Ovariotomie ausgeführt wurde, und an 1 wegen Myom (70) das gestielte Myom abgetragen wurde, die Operationen keine schädlichen Einwirkungen auf den Gang der Schwangerschaft ausübten und von dem letzten Fall sogar Nachricht über die Geburt eines äußerst kräftigen Kindes vorliegt.

Besonders erwähnen möchte ich noch 2 Fälle mit eiteriger Parotitis. Die eine Patientin (Ca corp. 7) war an Corpuscarcinom erkrankt, weshalb der Uterus totalexstirpiert wurde; beim Fassen des Uterus ergoß sich aus der Scheide eine Menge übelriechenden Eiters (Pyometra); einige Wochen nach der Operation trat Parotitis auf, die bald Neigung zeigte, eiterig einzuschmelzen, weshalb die Patientin ad chirurgos verletzt wird. Bei der 2. Patientin (Metropathia 12) wurde ebenfalls der Uterus mit beiden Adnexen totalexstirpiert; schon wenige Tage später mußte Patientin ebenfalls wegen eiteriger Parotitis ad chirurgos verlegt werden.

Ein weiterer Fall (Versch. Ind. 4) betrifft eine 60jährige Patientin, bei der sich eine starke Arteriosklerose der Uterusgefäße findet, weshalb der Uterus totalexstirpiert wird; Patientin war vollkommen beschwerdefrei und hatte nur einige Tage vorher plötzlich geblutet.

Der letzte Fall betrifft ein doppelseitiges Ovarialcarcinom (Fall 10) bei einer erst 19 Jahre alten Patientin; schon 3 Jahre lang verspürte sie Schmerzen im Unterleib, die besonders in letzter Zeit stärker wurden; die beiden Tumoren wurden entfernt, wobei von den Ovarien nichts zu erhalten war.

ERFOLG.

Die wichtigste Frage ist nun, welchen Erfolg die Laparotomieen hatten. An Todesfällen sind 37 zu verzeichnen und zwar treffen auf:

Uteruscarcinome	18	Exitus = 15,7 %	Mortalität
Ovarialkystome	2	„ = 2,0 %	„
Myome	4	„ = 5,0 %	„ jedoch ohne Berücksichtigung der zahlreichen vag. Myomektomieen!
Ovarialcarcinome	2	Exitus = 3,7 %	Mortalität.

Auf Prolaps entfallen 2 Exitus, auf Hydrosalpingiden 2, Pyosalpingiden und Tubenschwangerschaft je 1 und auf Operationen mit verschiedenen Indicationen 6 Todesfälle.

Somit berechnet sich für unsere 454 Operationen eine Gesamtmortalität von 8,1 %.

Geheilt entlassen wurden ca. 91 % der Patientinnen; darunter befanden sich nur ungefähr 25 gebesserte oder teilweise geheilte.

Ungebessert entlassen wurden ungefähr 5,2 % der Patientinnen; meistens handelte es sich um Carcinomkranke, bei denen auch das Peritoneum in Mitleidenschaft gezogen war, während ein anderer Teil wegen häuslicher Verhältnisse auf Verlangen entlassen werden mußte.

Fisteln hatten sich bei 6 meistens Ca-Kranken gebildet.

Bei 5 Patientinnen, die auf andere Kliniken verlegt wurden, fehlt der Entlassungsbefund, ebenso bei mehreren Privaten, während 1 Patientin der Untersuchung bei der Entlassung durch heimliche Entfernung sich entzog.

Im Vergleich zu anderen Operateuren ist das Resultat von 15,7 % Mortalität der an Uteruscarcinom Operierten äußerst günstig. Vor nicht allzu langer Zeit hat Döderlein an 1009 von verschiedenen Operateuren wegen Uteruscarcinom Laparotomierten eine Mortalität von 15,5 % berechnet. Nach den letzten Statistiken hält sich die Mortalitätsziffer von einigen Operateuren unter dieser Zahl, während sie diese bei anderen wiederum überschreitet. So verzeichnet Wertheim z. B. 20 %, bei einer Serie von 33 Fällen jedoch nur 5,6 % Mortalität, wobei jedenfalls die geringe Anzahl der Operierten das günstige Resultat bedingt; Döderlein weist 14,3 %, dagegen wieder Pfannenstiel 20 %, Franz 30 % und Bumm sogar 35 % Mortalität auf (Küstner-Bumm). Zweifel berechnet in seinem „Bericht über die wichtigsten gynaekologischen Operationen im Trier'schen Institut während 23 Jahre" für 420 radikal operierte Frauen 56 = 13,1 % Abgänge durch Tod, wobei auf Wertheimsche Methode 357 Fälle mit 47 Exitus = 13,1 %, auf Mackenrodt 20 Fälle mit 5 Exitus = 25 % und auf vaginale Totalexstirpation 43 Fälle mit 4 Todesfällen = 9,3 % entfallen.

Die Mortalität nach Ovariotomieen wird auf 3—8 % geschätzt, während die Mortalität bei kräftigen Patientinnen mit gut beweglichen, gestielten Tumoren bis auf 1—4 % herabsinken soll. Zweifel berechnet für seine 823 operierten Fälle ohne irgend einen Abzug 33 Fälle = 4 %. Nach Abzug der Ovarialcarcinome und der durch Infektion komplizierten Eierstocksgeschwülste erreicht er eine Mortalität von nur 2 %. Bei uns stellt sich nun die Mortalität für sämtliche Ovarialtumoren ohne irgend einen Abzug auf 3,9 % Mortalität, während auf die Ovarialkystome nur 2 % zu stehen kommen.

Ebenso günstig ist auch der Erfolg der Myomektomieen; während die Mortalität vor noch 25 Jahren über 20 % betrug, weisen die neueren

Statistiken z. B. von Winter aus dem Jahre 1904 für die abdominale Myomektomie 689 Operationen mit 32 = 4,6 % Todesfällen auf. Die Resultate der Myomektomieen Döderleins aus der Tübinger Klinik belaufen sich auf 253 Laparotomieen mit 8 Todesfällen = 3,1 % Mortalität. In der Erlanger Frauenklinik beläuft sich für 78 Operationen mit 4 Todesfällen die Mortalität auf 5 %, das natürlich bei der geringen Anzahl der abdominellen Operationen kein genaues Resultat darstellt.

Literatur.

Döderlein-Krönig: Operative Gynaekologie;
Hofmeier: Frauenkrankheiten;
Veit: Gynaekologie Bd. II, Bd. III 1 u. 2;
Veit: Handbuch der Gynaekologie Bd. III 2;
Franz-Veit: Ergebnisse der Gynaekologie Bd. III (IV u. VII);
Küstner: Gynaekologie;
Archiv für Gynaekologie Bd. 92:
Krönig, Bemerkungen zur Prolapsoperation;
Zweifel, Bericht über die wichtigsten gynaekologischen Operationen im Trier'schen Institut während der letzten 23 Jahre;
Aulhorn, Die Dauererfolge der abdominalen Totalexstirpation bei Carcinoma uteri;
Trendelenburg: Beckenhochlagerung und Lungenembolien;
Busse: Erfolge und Nachkrankheiten bei gynaekologischen Operationen.

Curriculum vitae.

Ich, Ludwig Schoberer, bayer. Staatsangehöriger, wurde geboren am 31. März 1887 zu Ingolstadt, Kreis Oberbayern, Sohn des Privatiers Ludwig Schoberer und seiner Ehefrau Anna, geb. Grüb. Nach Besuch von 4 Klassen der Volksschule in Ingolstadt trat ich in das dortige Gymnasium über, das ich im Juli 1908 absolvierte. Zunächst wollte ich mich dem Militärstande widmen und trat als Fahnenjunker deshalb am 28. September 1908 in das kgl. bayer. 16. Inf.-Regt. in Passau ein, mußte jedoch wegen Krankheit nach 8 Monaten im Mai 1909 wieder austreten. Während meiner Studienzeit besuchte ich die Universität München und Erlangen und zwar studierte ich in München 5 und in Erlangen 5 Semester Medizin. Die ärztliche Vorprüfung legte ich in Erlangen am Ende des Wintersemesters 1912 ab; auch die ärztliche Prüfung legte ich in Erlangen ab und zwar in der Mitte März 1914 beginnenden Prüfungsperiode.